01.06.2018

Dermatosen des Stomas

Dr. med. Dr. med. univ. Florian Anzengruber

Oberarzt i.V.

Dermatologische Klinik

Unispital Zürich

UniversitätsSpital Zürich

Tracheostoma

Gastrostoma

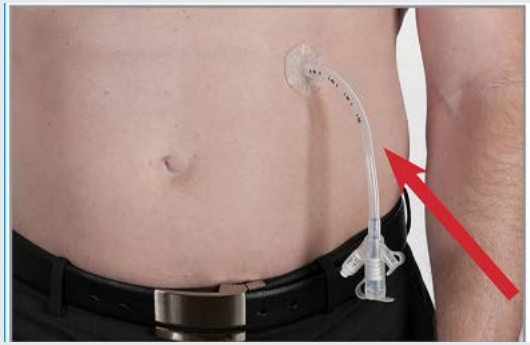

Jejunostoma

Enterostoma

Urostoma

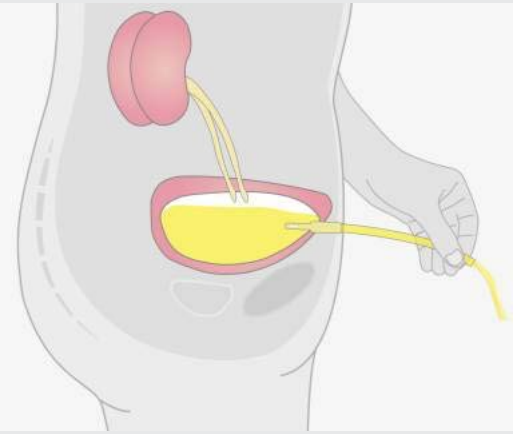

Epidemiologie

UK & Irland: 100.000 (65 Mio & 4.7 Mio → 0.0014%)

USA: 1.5 Millionen (327 Mio → 0.0046%)

1 Hellman J, Lago CP. Dermatologic complications in colostomy and ileostomy patients. Kin J Dermatol 1990;29:129-33
2 Borglund E et al. Classificatio of peristomal skin changes in patients with urostomy. KJ AM Acad Dermatol 1988;19:623-8.
3 Lyon CC et al. Dermatological problems in stoma patients. Br J Dermatol 1999;140: 536.
4 McNamara RJ et al. Circumileostomy skin difficulties. Arch Dermatol 1964;89:675-7.

Wie viele Patienten haben Probleme mit ihren Stomas?

Colostomie: 1/3

Urostomie und Ileostomie: 2/3

1 Hellman J, Lago CP. Dermatologic complications in colostomy and ileostomy patients. Kin J Dermatol 1990;29:129-33
2 Borglund E et al. Classificatio of peristomal skin changes in patients with urostomy. KJ AM Acad Dermatol 1988;19:623-8.
3 Lyon CC et al. Dermatological problems in stoma patients. Br J Dermatol 1999;140: 536.
4 McNamara RJ et al. Circumileostomy skin difficulties. Arch Dermatol 1964;89:675-7.

Dermatosen des Stomas- Ursachen & Behandlungsansätze

Innerhalb der ersten 30 Tage:

- Ischämie
- Retraktion
- Dehiszenz (Mukosa/Epidermis)
- Infektionen (s.u.)
- Blutung
- Fistelbildung
- Darm-Paralyse (Ileus)

Nach 30 Tagen:

- Prolapse
- Stenosenbildung
- Hernienbildung
- **Follikulitiden (peristomal)**
- **Erysipel**
- **Nekrotisierende Fasziitis**
- **Candida albicans**
- **Pyoderma gangränosum**
- **Irritative Kontaktdermatitis**
- **Allergische Kontaktdermatitis**
- Varikosis um das Stoma
- Flüssigkeitsverlust mit folglicher Dehydration und Elektrolytimbalance.
- **Postinflammatorische Hyperpigmentierungen**
- Obstipation und Diarrhö
- **Seborrhoisches Ekzem**
- **Psoriasis**
- **Neoplasien**

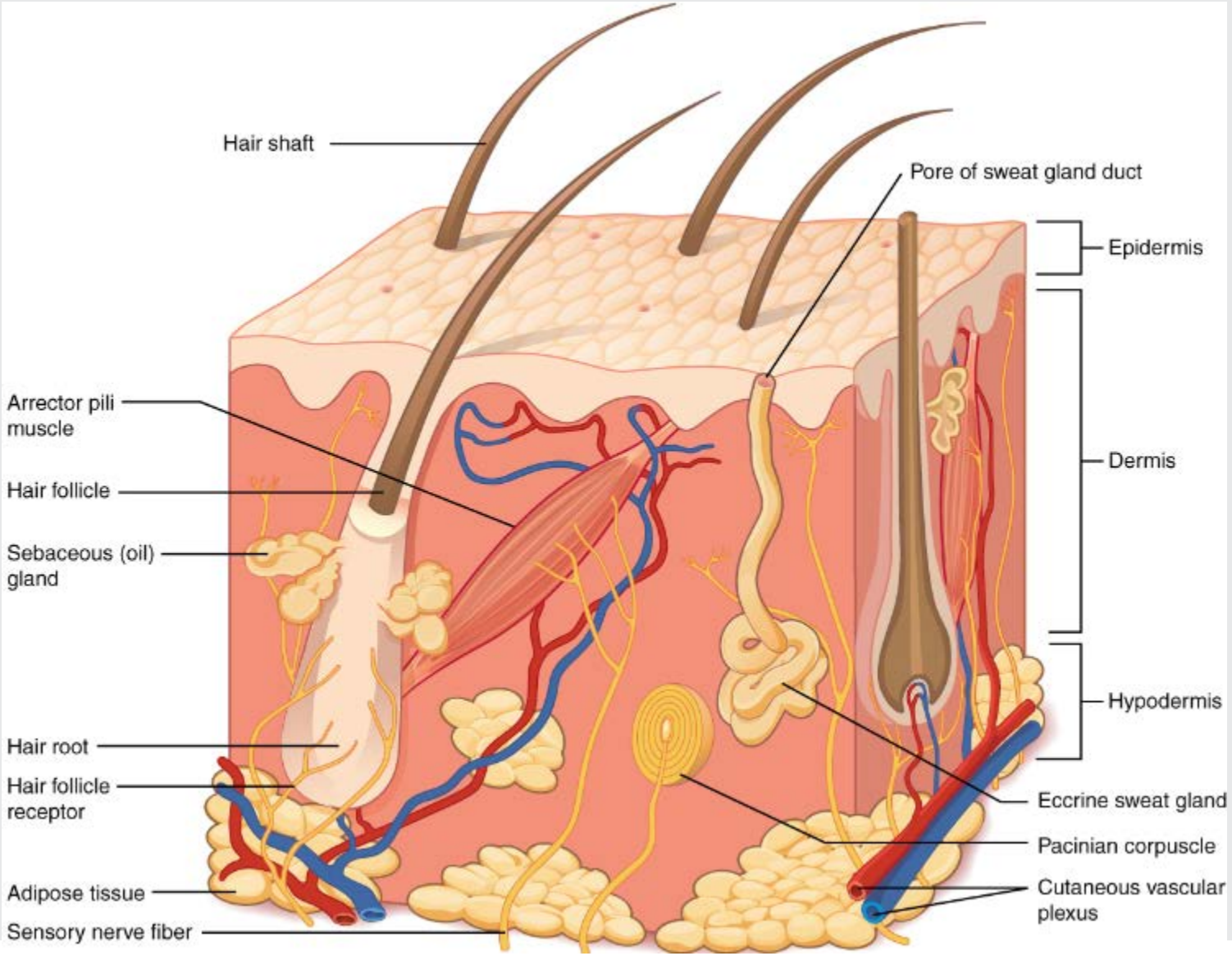
Hair shaft
Pore of sweat gland duct
Epidermis
Dermis
Hypodermis
Arrector pili muscle
Hair follicle
Sebaceous (oil) gland
Hair root
Hair follicle receptor
Adipose tissue
Sensory nerve fiber
Eccrine sweat gland
Pacinian corpuscle
Cutaneous vascular plexus

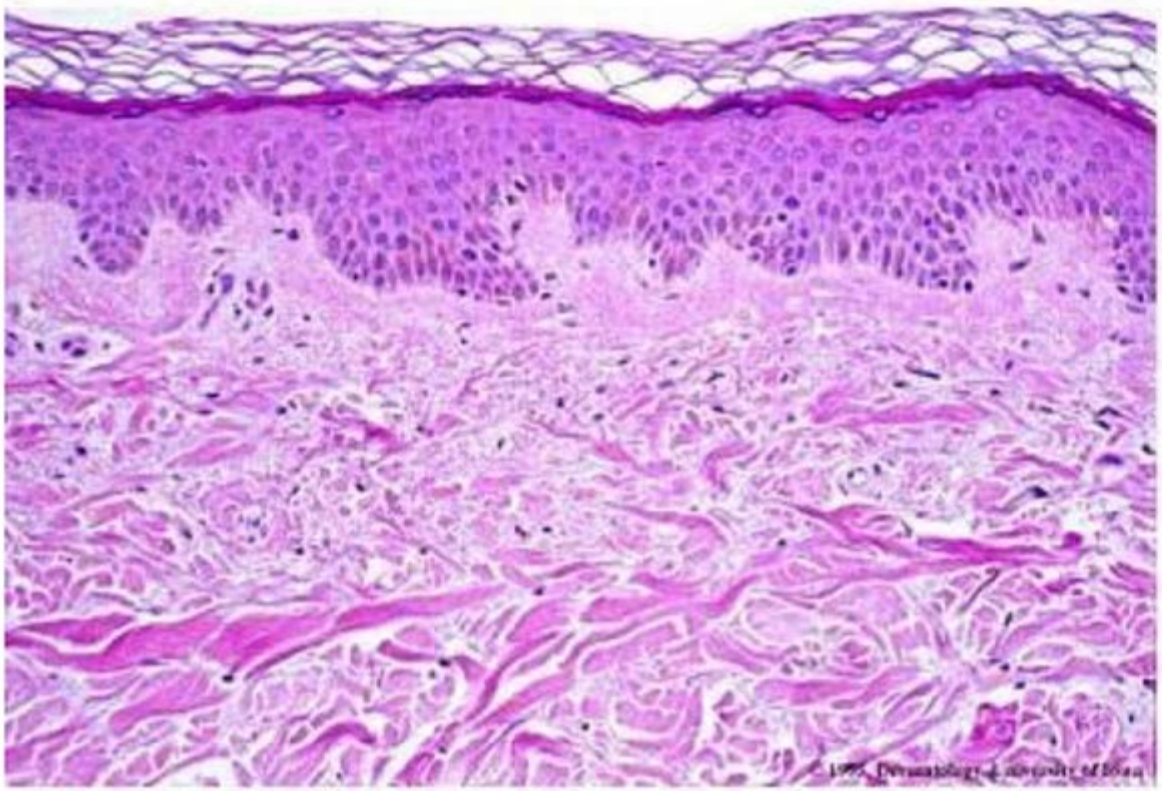

http://www.drkanodia.com/cosmetic-plastic-surgery-beverly-hills/skin-rejuvenation/amla-peptide-serum/ , 31.05.2018

Dermatosen des Stomas- Ursachen & Behandlungsansätze

Innerhalb der ersten 30 Tage:

- Ischämie
- Retraktion
- Dehiszenz (Mukosa/Epidermis)
- Infektionen (s.u.)
- Blutung
- Fistelbildung
- Darm-Paralyse (Ileus)

Nach 30 Tagen:

- Prolapse
- Stenosenbildung
- Hernienbildung
- **Follikulitiden (peristomal)**
- **Erysipel**
- **Nekrotisierende Fasziitis**
- **Candida albicans**
- **Pyoderma gangränosum**
- **Irritative Kontaktdermatitis**
- **Allergische Kontaktdermatitis**
- Varikosis um das Stoma
- Flüssigkeitsverlust mit folglicher Dehydration und Elektrolytimbalance.
- **Postinflammatorische Hyperpigmentierungen**
- Obstipation und Diarrhö
- **Seborrhoisches Ekzem**
- **Psoriasis**
- **Neoplasien**

Follikulitiden

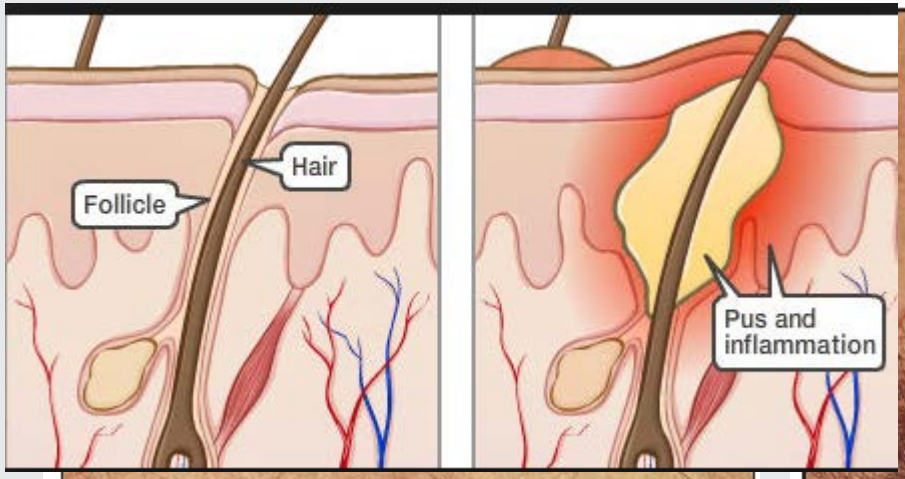

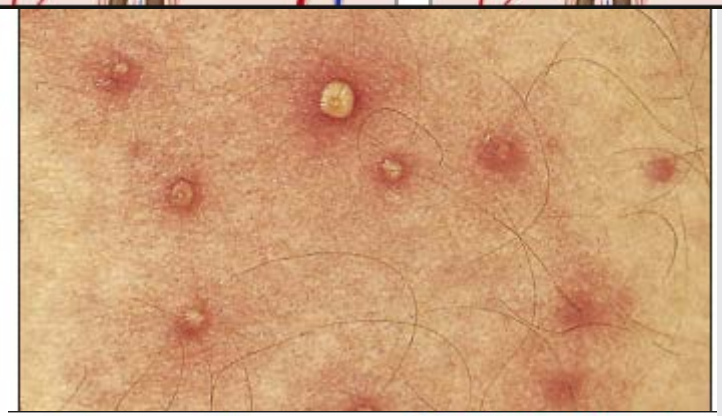

Bakteriell

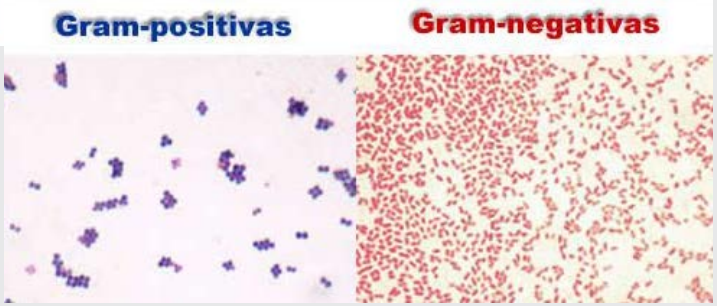

Plewig, G et al (2012). *Braun-Falco's Dermatologie, Venerologie und Allergologie. 6 Auflage.* Heidelberg: Springer.
http://www.askdebbiewocn.com/ostomy-information/peristomal-complications/peristomal-folliculitis/

Follikulitiden

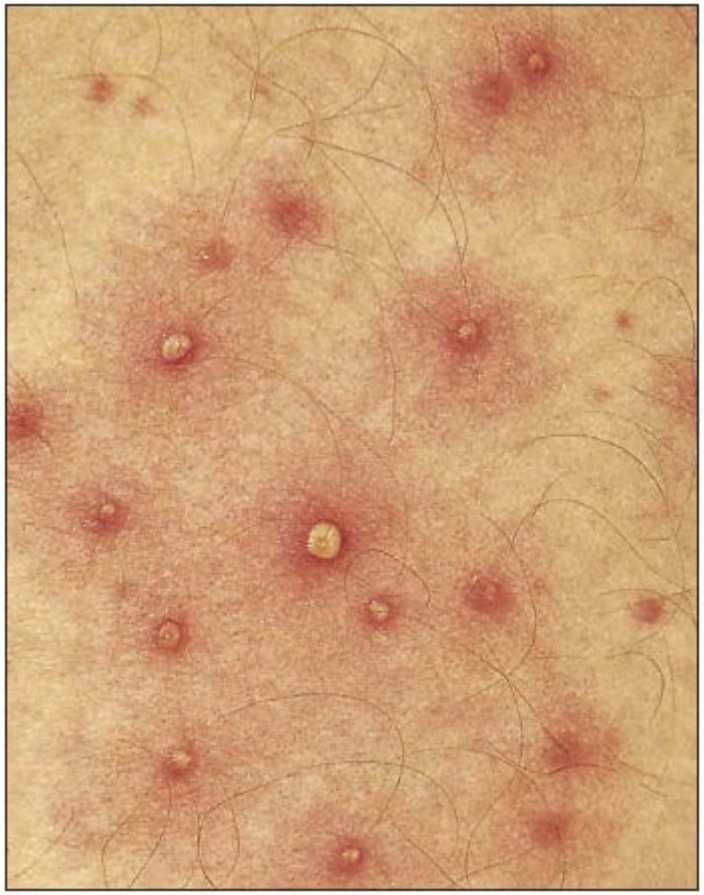

Bakteriell

Viral

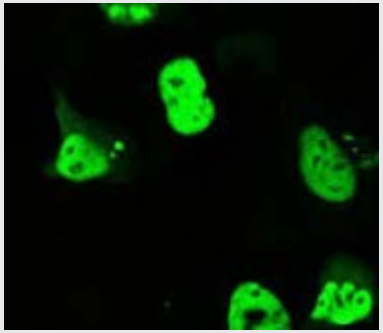

Plewig, G et al (2012). *Braun-Falco's Dermatologie, Venerologie und Allergologie. 6 Auflage.* Heidelberg: Springer.
http://www.abcam.com/hsv1-hsv2-vp16-antibody-lp1-ab110226.html, 31.05.2018

Follikulitiden

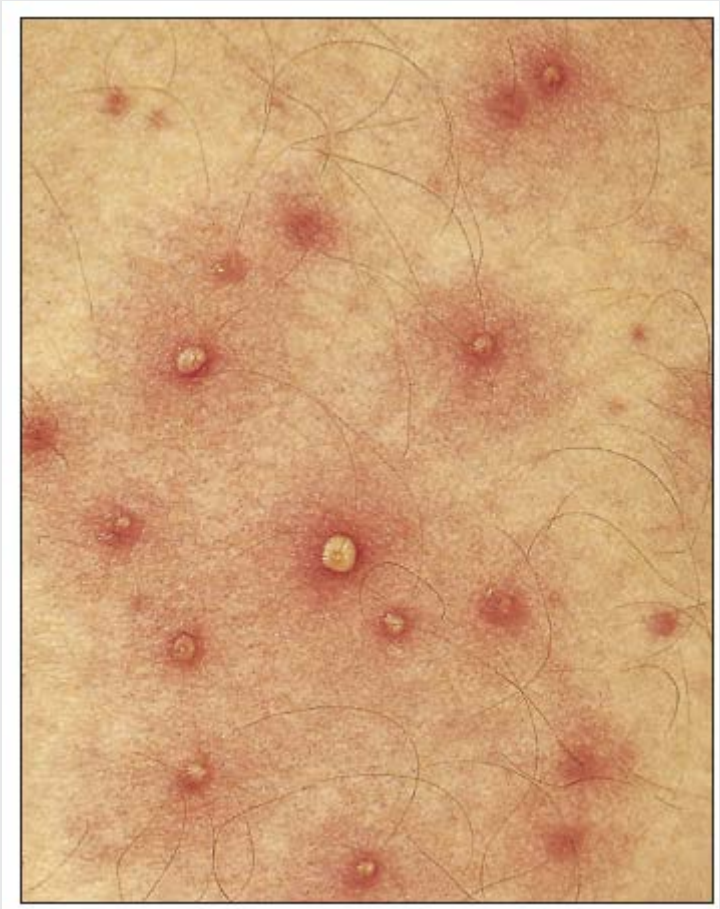

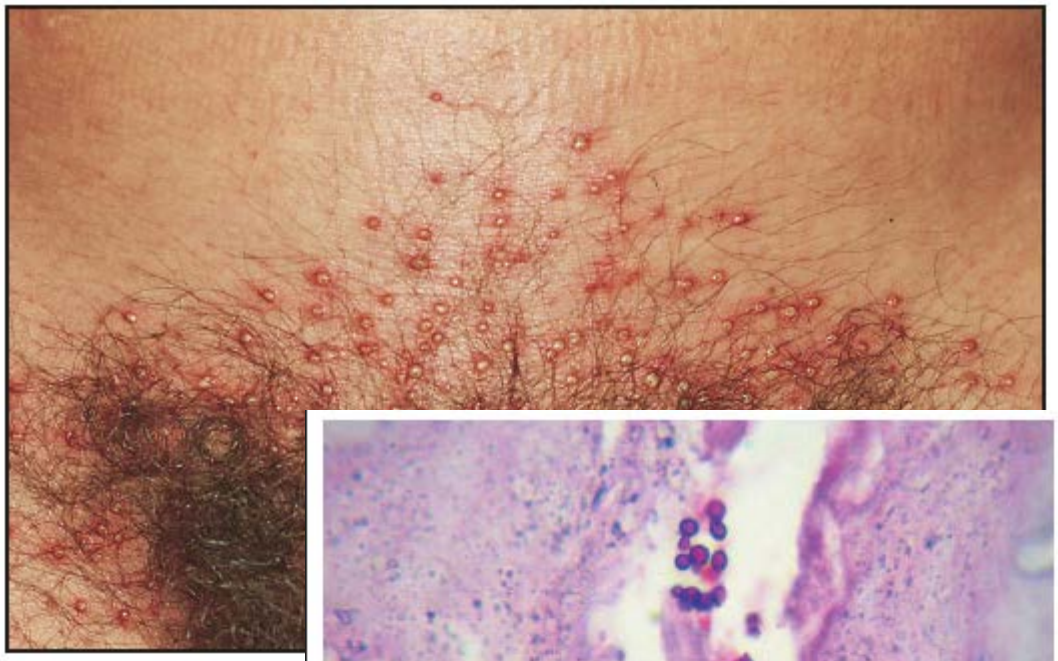

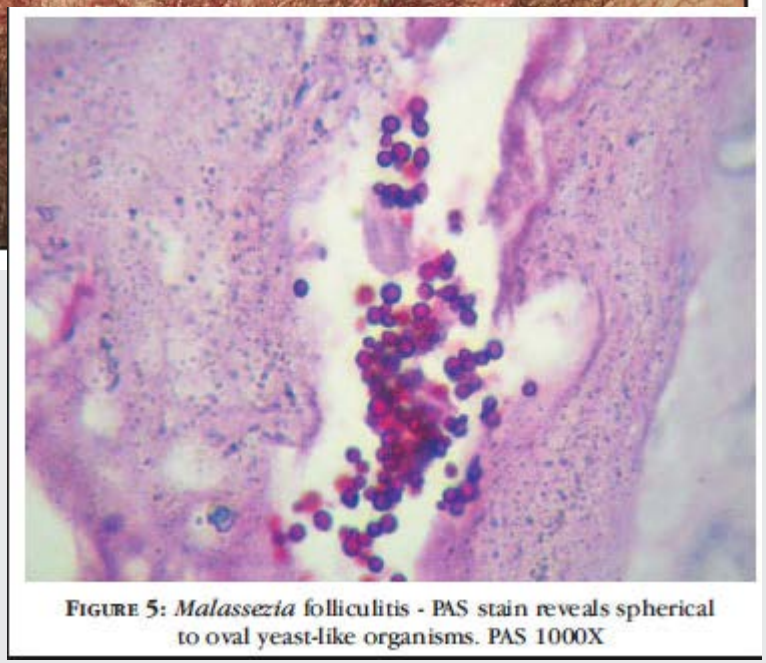

FIGURE 5: *Malassezia* folliculitis - PAS stain reveals spherical to oval yeast-like organisms. PAS 1000X

Bakteriell

Viral

Mykotisch

Medikament-induzierte Follikulitis

Plewig, G et al (2012). *Braun-Falco's Dermatologie, Venerologie und Allergologie. 6 Auflage.* Heidelberg: Springer.

Follikulitiden

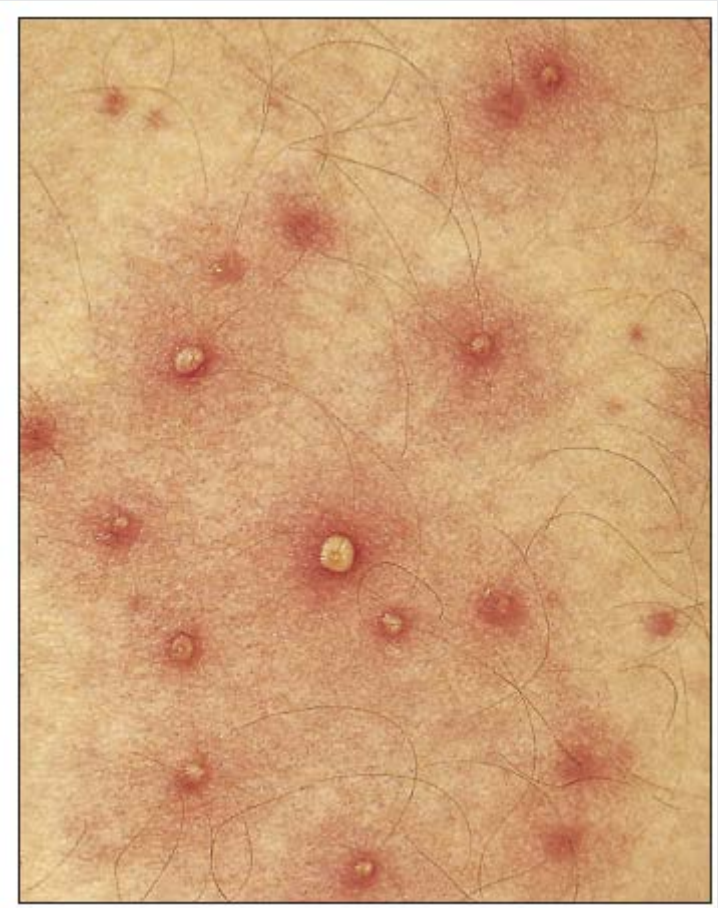

Bakteriell

Viral

Mykotisch

Medikament-induzierte Follikulitis

Plewig, G et al (2012). *Braun-Falco's Dermatologie, Venerologie und Allergologie. 6 Auflage.* Heidelberg: Springer.

Furunkulose

DD: Karbunkel

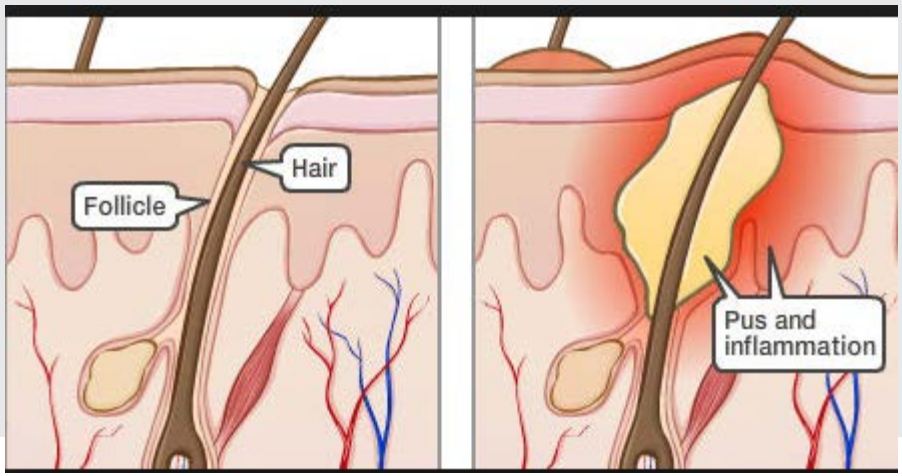

Abb. 9.15. Karbunkel

UniversitätsSpital Zürich

F. Anzengruber /

Plewig, G et al (2012). *Braun-Falco's Dermatologie, Venerologie und Allergologie. 6 Auflage.* Heidelberg: Springer.

Dermatosen des Stomas- Ursachen & Behandlungsansätze

Innerhalb der ersten 30 Tage:

- Ischämie
- Retraktion
- Dehiszenz (Mukosa/Epidermis)
- Infektionen (s.u.)
- Blutung
- Fistelbildung
- Darm-Paralyse (Ileus)

Nach 30 Tagen:

- Prolapse
- Stenosenbildung
- Hernienbildung
- **Follikulitiden (peristomal)**
- **Erysipel**
- **Nekrotisierende Fasziitis**
- **Candida albicans**
- **Pyoderma gangränosum**
- **Irritative Kontaktdermatitis**
- **Allergische Kontaktdermatitis**
- Varikosis um das Stoma
- Flüssigkeitsverlust mit folglicher Dehydration und Elektrolytimbalance.
- **Postinflammatorische Hyperpigmentierungen**
- Obstipation und Diarrhö
- **Seborrhoisches Ekzem**
- **Psoriasis**
- **Neoplasien**

Erysipel

Figure 1. Extensive cellulitis at PEG tube site.

UniversitätsSpital Zürich

Plewig, G et al (2012). *Braun-Falco's Dermatologie, Venerologie und Allergologie. 6 Auflage.* Heidelberg: Springer.

Dermatosen des Stomas- Ursachen & Behandlungsansätze

Innerhalb der ersten 30 Tage:

- Ischämie
- Retraktion
- Dehiszenz (Mukosa/Epidermis)
- Infektionen (s.u.)
- Blutung
- Fistelbildung
- Darm-Paralyse (Ileus)

Nach 30 Tagen:

- Prolapse
- Stenosenbildung
- Hernienbildung
- **Follikulitiden (peristomal)**
- **Erysipel**
- **Nekrotisierende Fasziitis**
- **Candida albicans**
- **Pyoderma gangränosum**
- **Irritative Kontaktdermatitis**
- **Allergische Kontaktdermatitis**
- Varikosis um das Stoma
- Flüssigkeitsverlust mit folglicher Dehydration und Elektrolytimbalance.
- **Postinflammatorische Hyperpigmentierungen**
- Obstipation und Diarrhö
- **Seborrhoisches Ekzem**
- **Psoriasis**
- **Neoplasien**

Nekrotisierende Fasziitis

Was ist das?

Gefährlich?

Wie entsteht eine nekrotisierende Fasziitis?

Was kann man dagegen tun?

Plewig, G et al (2012). *Braun-Falco's Dermatologie, Venerologie und Allergologie. 6 Auflage.* Heidelberg: Springer.

Nekrotisierende Fasziitis

Was ist das?

Gefährlich?

Wie entsteht eine nekrotisierende Fasziitis?

Was kann man dagegen tun?

Bolognia, J. L. et al. (2012). *Dermatology, 3rd edition*. London: Elsevier.
Fitzpatrick's dermatology in general medicine. (2008). 8th ed. New York: McGraw-Hill.

Dermatosen des Stomas- Ursachen & Behandlungsansätze

Innerhalb der ersten 30 Tage:

- Ischämie
- Retraktion
- Dehiszenz (Mukosa/Epidermis)
- Infektionen (s.u.)
- Blutung
- Fistelbildung
- Darm-Paralyse (Ileus)

Nach 30 Tagen:

- Prolapse
- Stenosenbildung
- Hernienbildung
- **Follikulitiden (peristomal)**
- **Erysipel**
- **Nekrotisierende Fasziitis**
- **Candida albicans**
- **Pyoderma gangränosum**
- **Irritative Kontaktdermatitis**
- **Allergische Kontaktdermatitis**
- Varikosis um das Stoma
- Flüssigkeitsverlust mit folglicher Dehydration und Elektrolytimbalance.
- **Postinflammatorische Hyperpigmentierungen**
- Obstipation und Diarrhö
- **Seborrhoisches Ekzem**
- **Psoriasis**
- **Neoplasien**

Peristomale Candida albicans Infektion

Häufigkeit

Risikofaktoren

Wie kann ich diese erkennen?

Welche Diagnostik kann durchgeführt werden?

Therapie

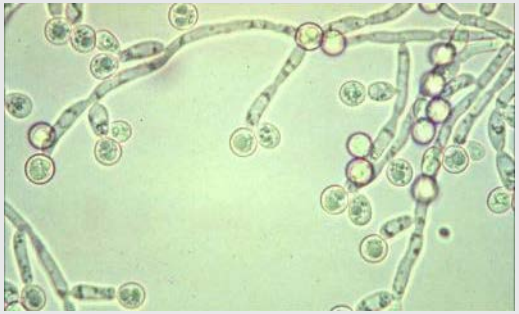

Peter Altmeyer et al. (2010). *Enzyklopädie Dermatologie, Allergologie, Umweltmedizin. 2 Auflage*. Berlin: Springer, Berlin
http://blog.wcei.net/tag/mechanical-peristomal; accessed 24.05.2018

Dermatosen des Stomas- Ursachen & Behandlungsansätze

Innerhalb der ersten 30 Tage:

- Ischämie
- Retraktion
- Dehiszenz (Mukosa/Epidermis)
- Infektionen (s.u.)
- Blutung
- Fistelbildung
- Darm-Paralyse (Ileus)

Nach 30 Tagen:

- Prolapse
- Stenosenbildung
- Hernienbildung
- **Follikulitiden (peristomal)**
- **Erysipel**
- **Nekrotisierende Fasziitis**
- **Candida albicans**
- **Pyoderma gangränosum**
- **Irritative Kontaktdermatitis**
- **Allergische Kontaktdermatitis**
- Varikosis um das Stoma
- Flüssigkeitsverlust mit folglicher Dehydration und Elektrolytimbalance.
- **Postinflammatorische Hyperpigmentierungen**
- Obstipation und Diarrhö
- **Seborrhoisches Ekzem**
- **Psoriasis**
- **Neoplasien**

Pyoderma gangränosum

J Wound Ostomy Continence Nurs. 2015 Jan-Feb;42(1):102-5. doi: 10.1097/WON.0000000000000098.

Surgical management of extensive peristomal pyoderma gangrenosum associated with colon cancer.

Ishikawa K[1], Minamimoto T, Mizuki T, Furukawa H.

J Am Acad Dermatol. 2015 Sep;73(3):e107-8. doi: 10.1016/j.jaad.2015.05.010.

Peristomal pyoderma gangrenosum (PG): A simple hydrocolloid dressing technique to promote wound healing.

Rodenbeck DL[1], Kennon AW[2], Davis LS[3].

Bolognia, J. L. et al. (2012). *Dermatology, 3rd edition*. London: Elsevier.

Pyoderma gangränosum

Tabelle 54.6. Pyoderma-gangraenosum-assoziierte Erkrankungen

Entzündliche Darmerkrankungen	Colitis ulcerosa Morbus Crohn
Arthritiden	Rheumatoide Arthritis Spondylitis Osteoarthritis
Hämatologische und internistische Erkrankungen	Myelom Lymphome Diabetes mellitus Chronisch-aktive Hepatitis
Vaskulitis und Autoimmunerkrankungen	Takayasu-Arteriitis Systemischer Lupus erythematodes Primäre biliäre Zirrhose Wegener-Granulomatose Schilddrüsenautoimmunerkrankungen

Diagnostische Kriterien für Pyoderma gangraenosum in der Studie

- Majorkriterien:
  - Auftreten von primär sterilen Ulzerationen, typischerweise mit lividen unterminierten Rändern;
  - Ausschluß relevanter differentialdiagnostisch zu berücksichtigender Erkrankungen (z.B. ulzerierende Infektionen, chronische Ulzerationen auf der Basis von venösen oder arteriellen Erkrankungen oder Ulzerationen aufgrund einer klassischen Vaskulitis).
- Minorkriterien:
  - Histologische Untersuchung vom Ulkusrand: Neutrophilenreiche Infiltration mit Zeichen für eine Vaskulitis und/oder Ablagerungen von Immunglobulin oder Komplementfaktoren an läsionalen Gefäßen);
  - Assoziation zu einer relevanten Erkrankung (chronisch autoimmune Darmerkrankungen, rheumatoide Arthritis, Paraproteinämien, hämoproliferative Erkrankungen);
  - Erfolg einer immunsuppressiven Therapie, geringer oder fehlender Erfolg konventioneller Ulkustherapien.

Beide Major- und zwei der drei Minorkriterien müssen erfüllt sein.

Pyoderma gangränosum

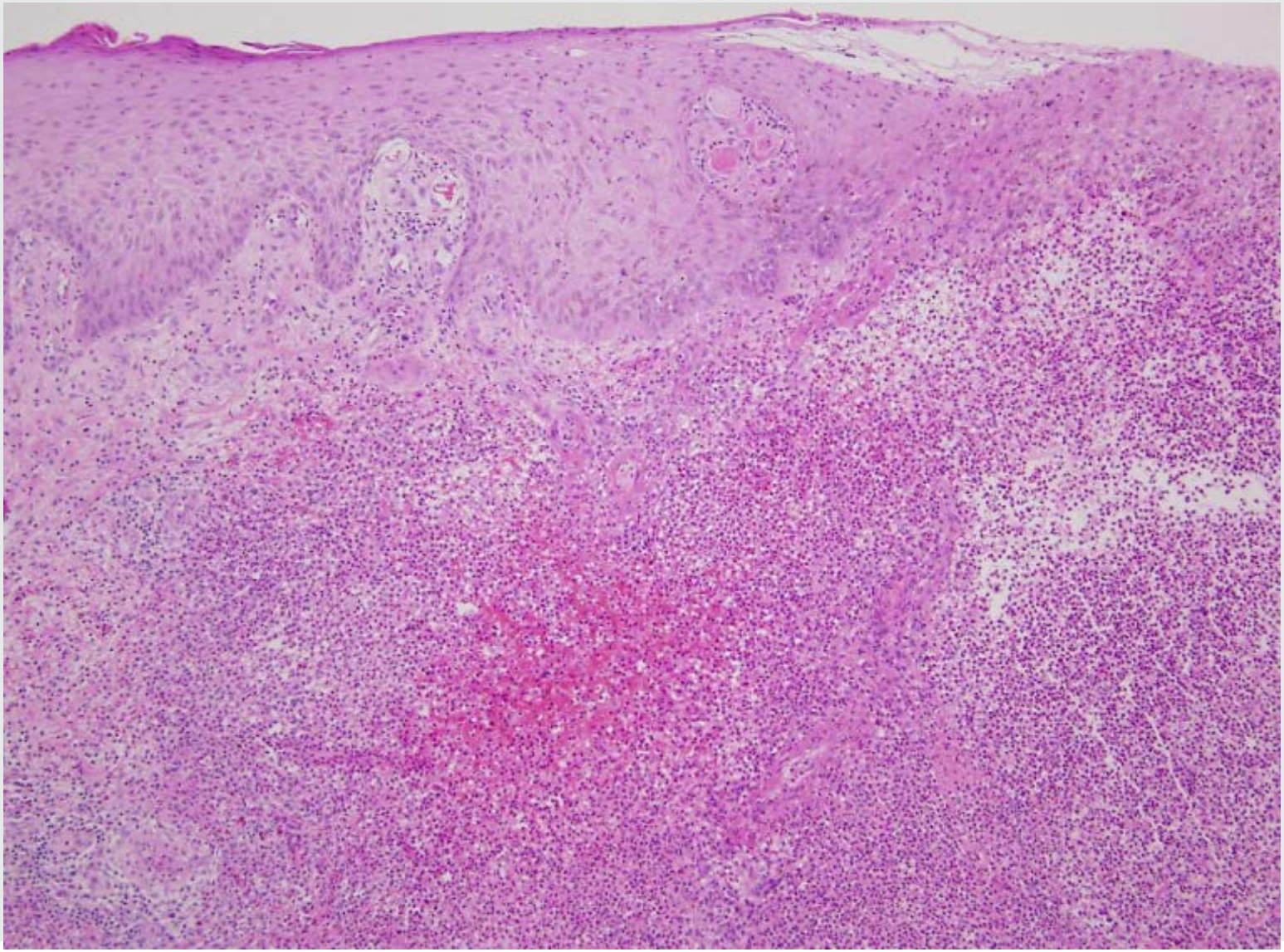

Pyoderma gangränosum

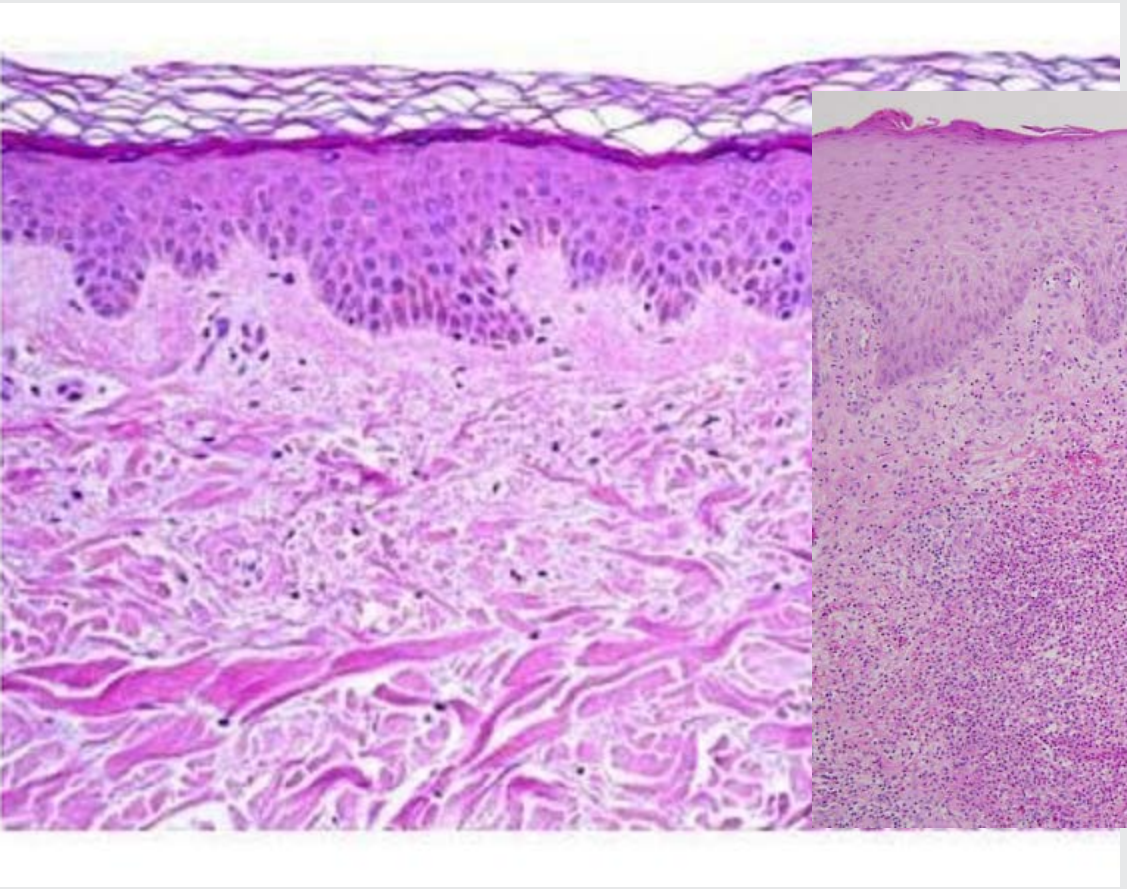

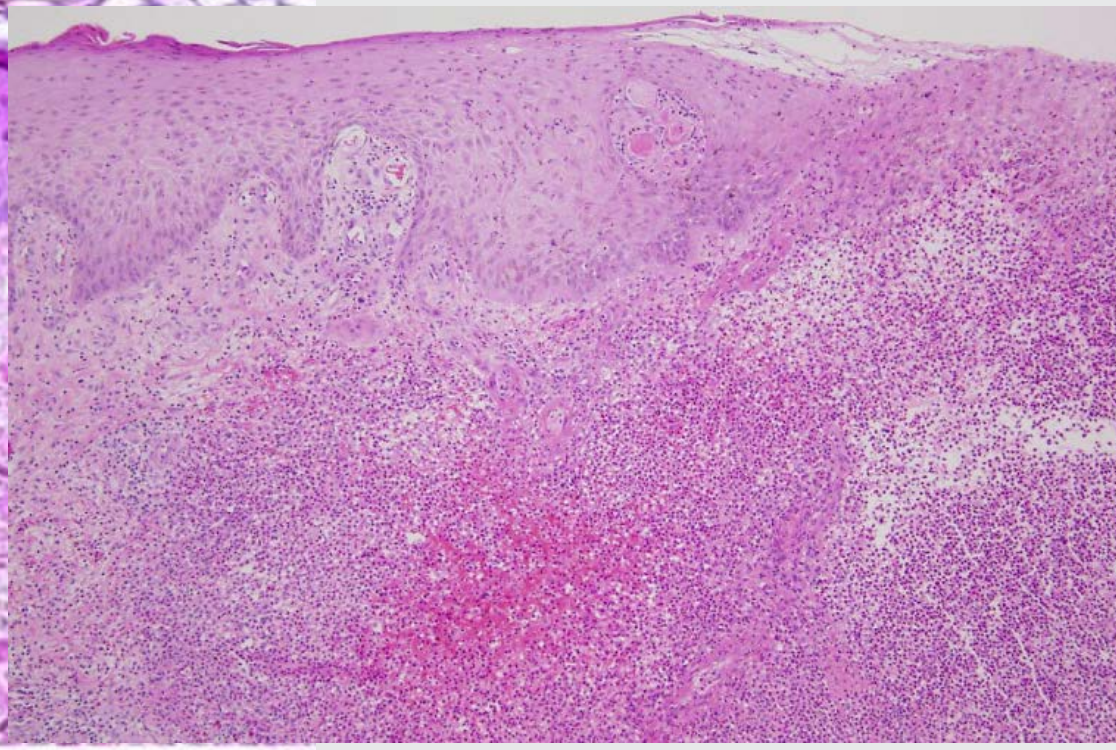

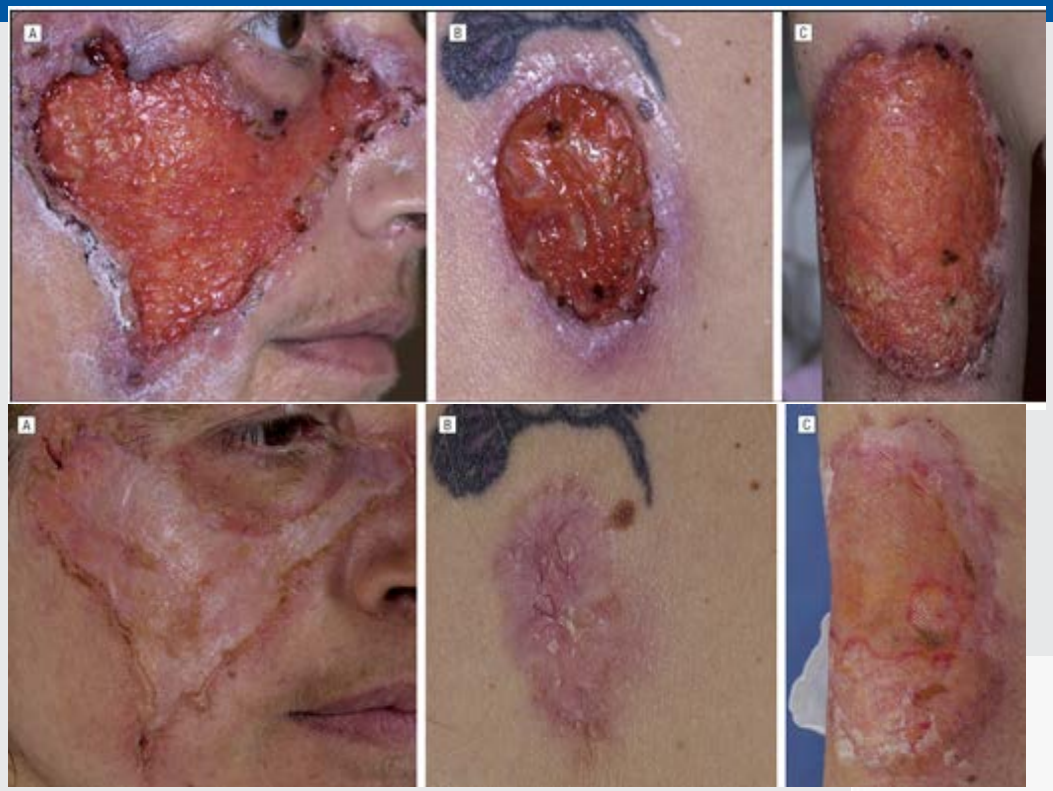
A
B
C
A
B
C

2 SINGLE-USE PREFILLED PENS
HUMIRA® PEN
adalimumab
40 mg / 0.8 mL
FOR SUBCUTANEOUS USE ONLY
ATTENTION PHARMACIST: Each patient is required to receive the enclosed Medication Guide.
Needle Cover for Syringe Contains Dry Natural Rubber.
The entire carton is to be dispensed as a unit.
Return to pharmacy if dose tray seal is broken or missing.
This carton contains:
Rx only
abbvie
www.HUMIRA.com
To Open

Dermatosen des Stomas- Ursachen & Behandlungsansätze

Innerhalb der ersten 30 Tage:

- Ischämie
- Retraktion
- Dehiszenz (Mukosa/Epidermis)
- Infektionen (s.u.)
- Blutung
- Fistelbildung
- Darm-Paralyse (Ileus)

Nach 30 Tagen:

- Prolapse
- Stenosenbildung
- Hernienbildung
- **Follikulitiden (peristomal)**
- **Erysipel**
- **Nekrotisierende Fasziitis**
- **Candida albicans**
- **Pyoderma gangränosum**
- **Irritative Kontaktdermatitis**
- **Allergische Kontaktdermatitis**
- Varikosis um das Stoma
- Flüssigkeitsverlust mit folglicher Dehydration und Elektrolytimbalance.
- **Postinflammatorische Hyperpigmentierungen**
- Obstipation und Diarrhö
- **Seborrhoisches Ekzem**
- **Psoriasis**
- **Neoplasien**

Irritativ toxisches Ekzem

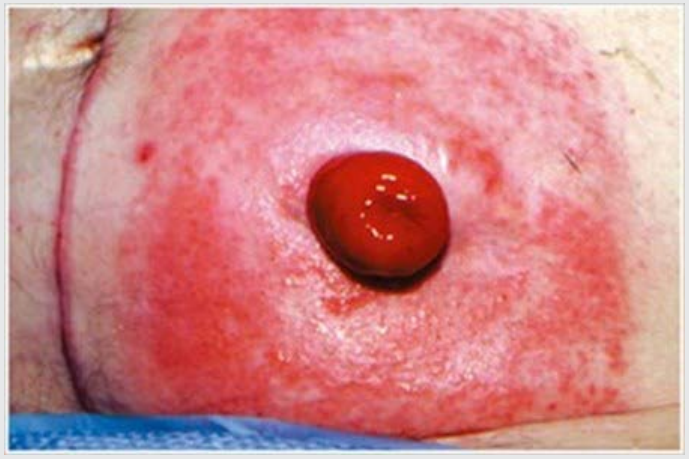

Irritativ toxisch?

Ursachen

Prävention?

Behandlung

Bolognia, J. L. et al. (2012). *Dermatology, rd edition*. London: Elsevier.
Fitzpatrick's dermatology in general medicine. (2008). 8th ed. New York: McGraw-Hill.
https://www.convatec.ca/ostomy/patient-support-information/education/ostomy-basics/, accessed: 24.05.2018

Irritativ toxisches Ekzem

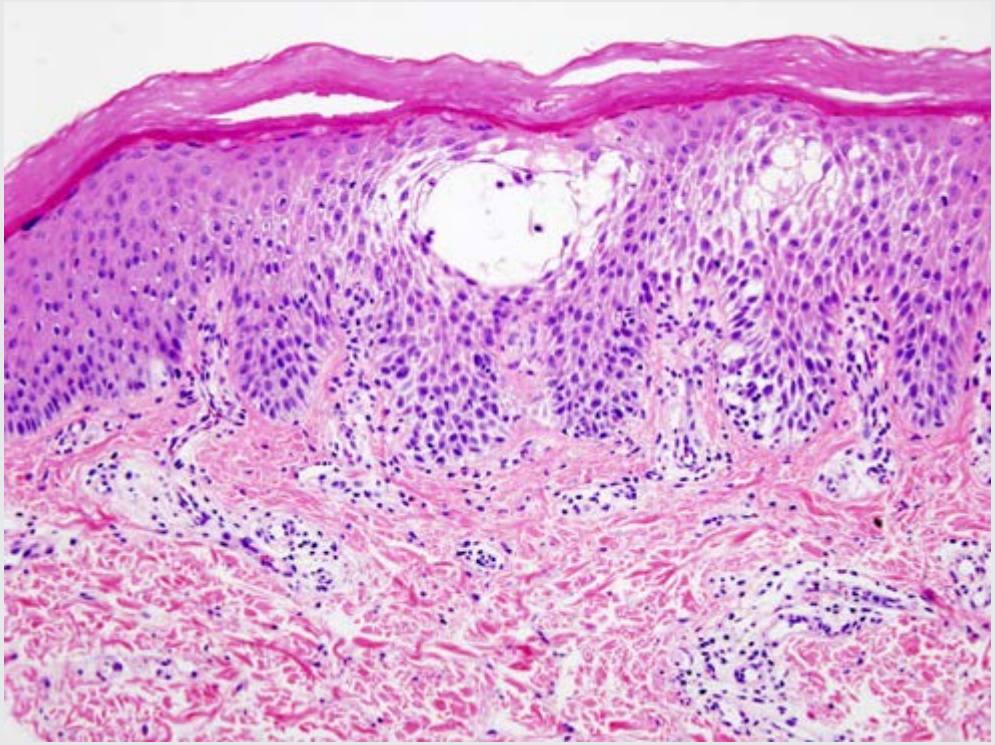

Irritativ toxisches Ekzem

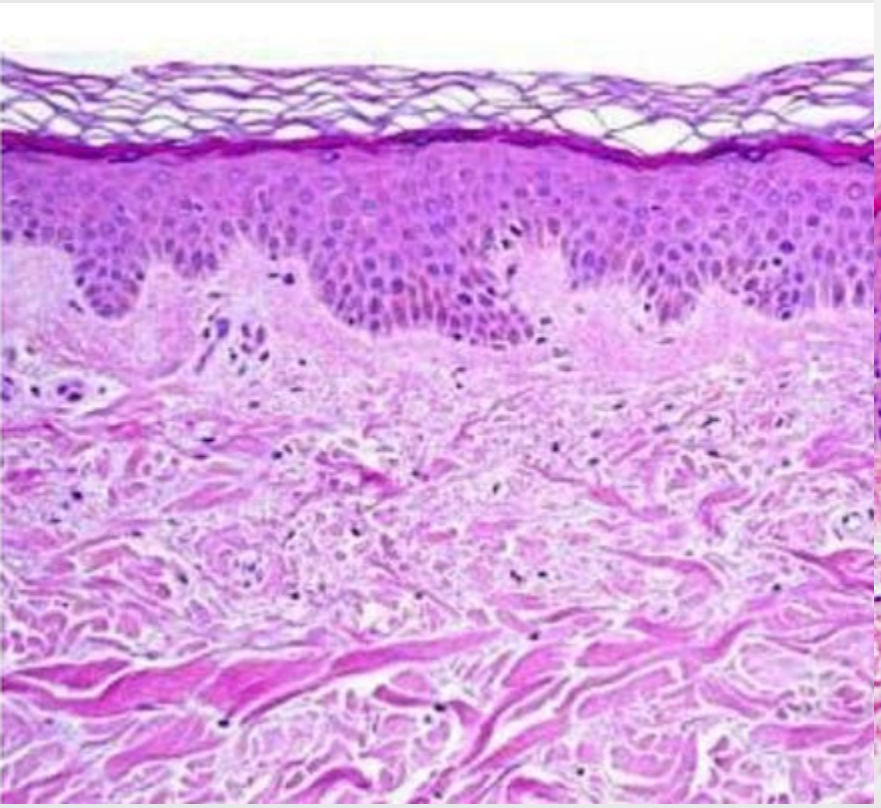

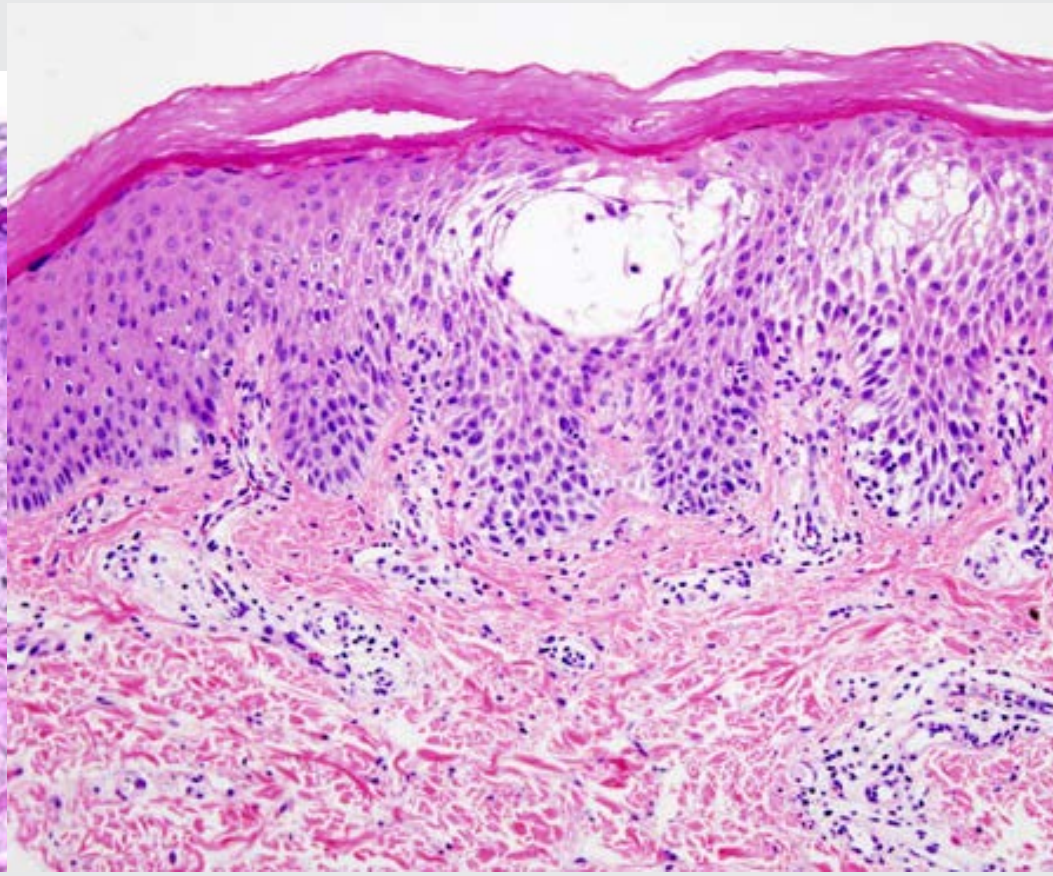

1

2

3

4

UniversitätsSpital Zürich

/

Dermatosen des Stomas- Ursachen & Behandlungsansätze

Innerhalb der ersten 30 Tage:

- Ischämie
- Retraktion
- Dehiszenz (Mukosa/Epidermis)
- Infektionen (s.u.)
- Blutung
- Fistelbildung
- Darm-Paralyse (Ileus)

Nach 30 Tagen:

- Prolapse
- Stenosenbildung
- Hernienbildung
- **Follikulitiden (peristomal)**
- **Erysipel**
- **Nekrotisierende Fasziitis**
- **Candida albicans**
- **Pyoderma gangränosum**
- **Irritative Kontaktdermatitis**
- **Allergische Kontaktdermatitis**
- Varikosis um das Stoma
- Flüssigkeitsverlust mit folglicher Dehydration und Elektrolytimbalance.
- **Postinflammatorische Hyperpigmentierungen**
- Obstipation und Diarrhö
- **Seborrhoisches Ekzem**
- **Psoriasis**
- **Neoplasien**

Allergische Kontaktdermatitis

Al-Niaimi et al. BJD 2012

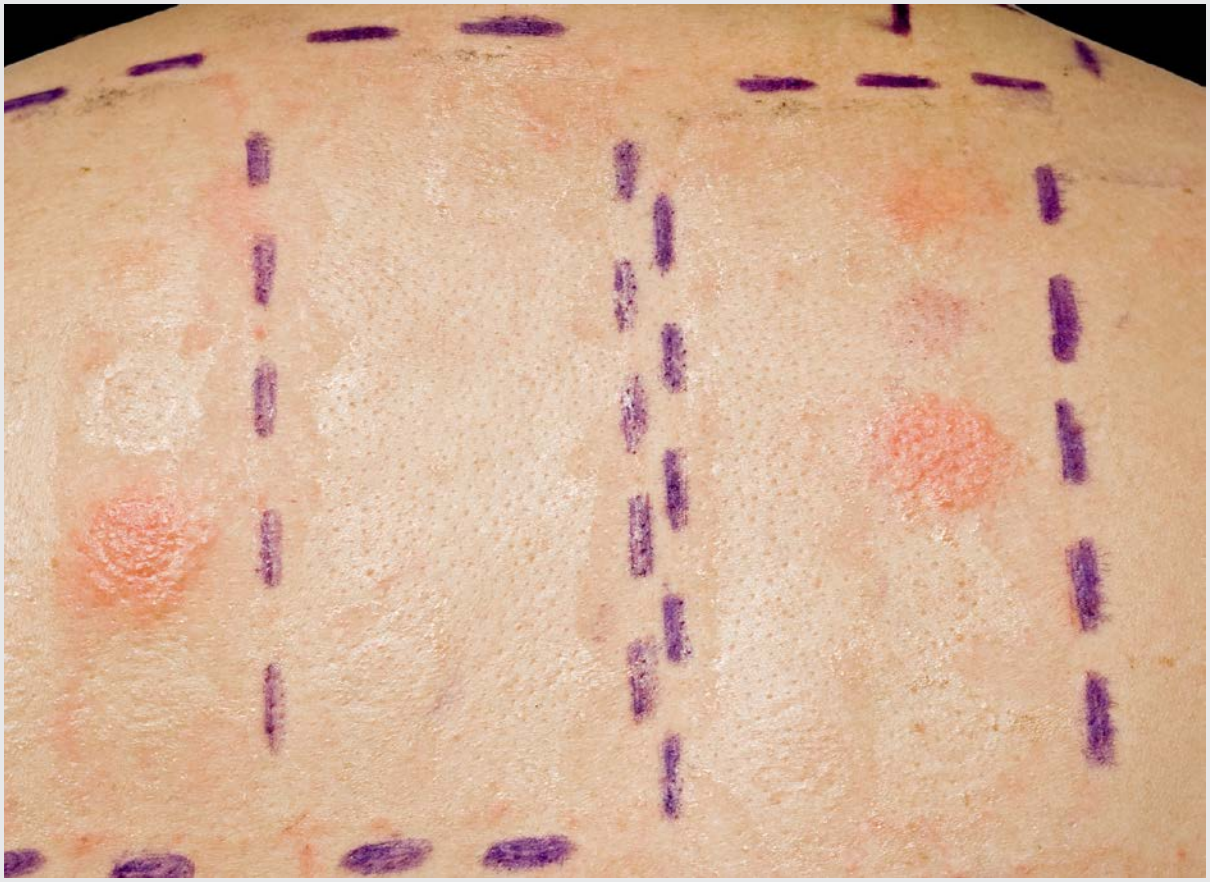

Dermatosen des Stomas- Ursachen & Behandlungsansätze

Innerhalb der ersten 30 Tage:

- Ischämie
- Retraktion
- Dehiszenz (Mukosa/Epidermis)
- Infektionen (s.u.)
- Blutung
- Fistelbildung
- Darm-Paralyse (Ileus)

Nach 30 Tagen:

- Prolapse
- Stenosenbildung
- Hernienbildung
- **Follikulitiden (peristomal)**
- **Erysipel**
- **Nekrotisierende Fasziitis**
- **Candida albicans**
- **Pyoderma gangränosum**
- **Irritative Kontaktdermatitis**
- **Allergische Kontaktdermatitis**
- Varikosis um das Stoma
- Flüssigkeitsverlust mit folglicher Dehydration und Elektrolytimbalance
- **Postinflammatorische Hyperpigmentierungen**
- Obstipation und Diarrhö
- **Seborrhoisches Ekzem**
- **Psoriasis**
- **Neoplasien**

Postinflammatorische Hyperpigmentierung

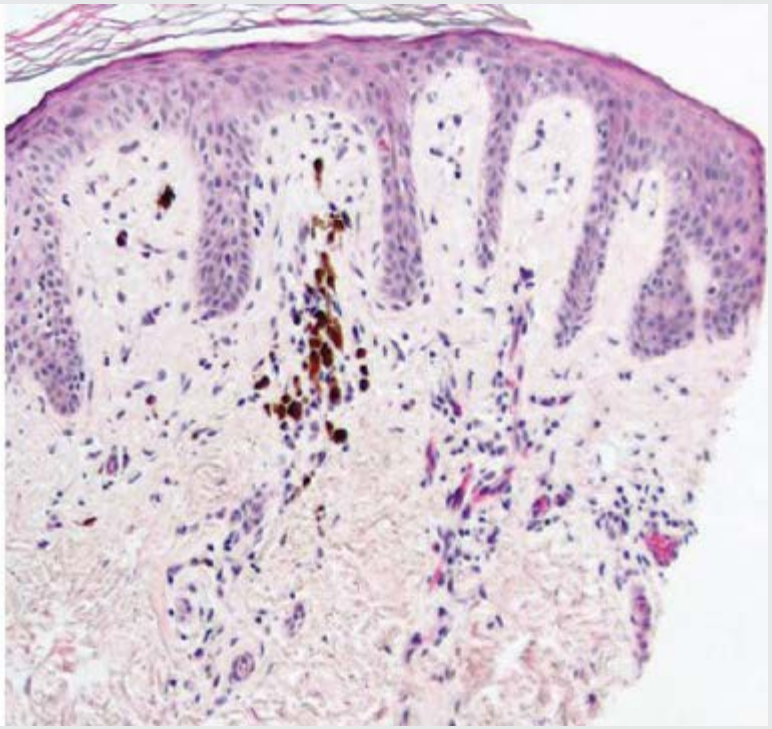

Dermatosen des Stomas- Ursachen & Behandlungsansätze

Innerhalb der ersten 30 Tage:

- Ischämie
- Retraktion
- Dehiszenz (Mukosa/Epidermis)
- Infektionen (s.u.)
- Blutung
- Fistelbildung
- Darm-Paralyse (Ileus)

Nach 30 Tagen:

- Prolapse
- Stenosenbildung
- Hernienbildung
- **Follikulitiden (peristomal)**
- **Erysipel**
- **Nekrotisierende Fasziitis**
- **Candida albicans**
- **Pyoderma gangränosum**
- **Irritative Kontaktdermatitis**
- **Allergische Kontaktdermatitis**
- Varikosis um das Stoma
- Flüssigkeitsverlust mit folglicher Dehydration und Elektrolytimbalance.
- **Postinflammatorische Hyperpigmentierungen**
- Obstipation und Diarrhö
- **Seborrhoisches Ekzem**
- **Psoriasis**
- **Neoplasien**

Seborrhoisches Ekzem

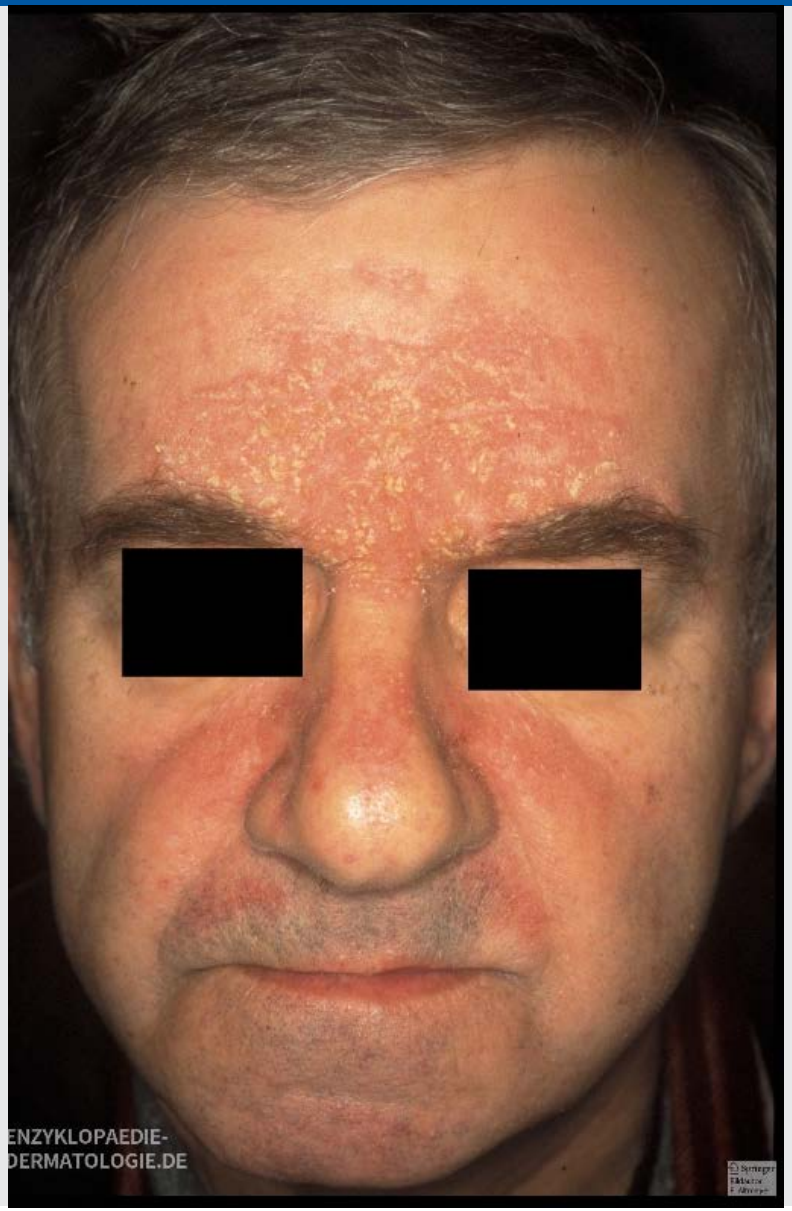

Peter Altmeyer et al. (2010). *Enzyklopädie Dermatologie, Allergologie, Umweltmedizin. 2 Auflage*. Berlin: Springer, Berlin

Peter Altmeyer et al. (2010). *Enzyklopädie Dermatologie, Allergologie, Umweltmedizin. 2 Auflage*. Berlin: Springer, Berlin

Dermatosen des Stomas- Ursachen & Behandlungsansätze

Innerhalb der ersten 30 Tage:

- Ischämie
- Retraktion
- Dehiszenz (Mukosa/Epidermis)
- Infektionen (s.u.)
- Blutung
- Fistelbildung
- Darm-Paralyse (Ileus)

Nach 30 Tagen:

- Prolapse
- Stenosenbildung
- Hernienbildung
- **Follikulitiden (peristomal)**
- **Erysipel**
- **Nekrotisierende Fasziitis**
- **Candida albicans**
- **Pyoderma gangränosum**
- **Irritative Kontaktdermatitis**
- **Allergische Kontaktdermatitis**
- Varikosis um das Stoma
- Flüssigkeitsverlust mit folglicher Dehydration und Elektrolytimbalance.
- **Postinflammatorische Hyperpigmentierungen**
- Obstipation und Diarrhö
- **Seborrhoisches Ekzem**
- **Psoriasis**
- **Neoplasien**

Psoriasis

Fitzpatrick's dermatology in general medicine. (2008). 8th ed. New York: McGraw-Hill

UniversitätsSpital
Zürich

It bleeds

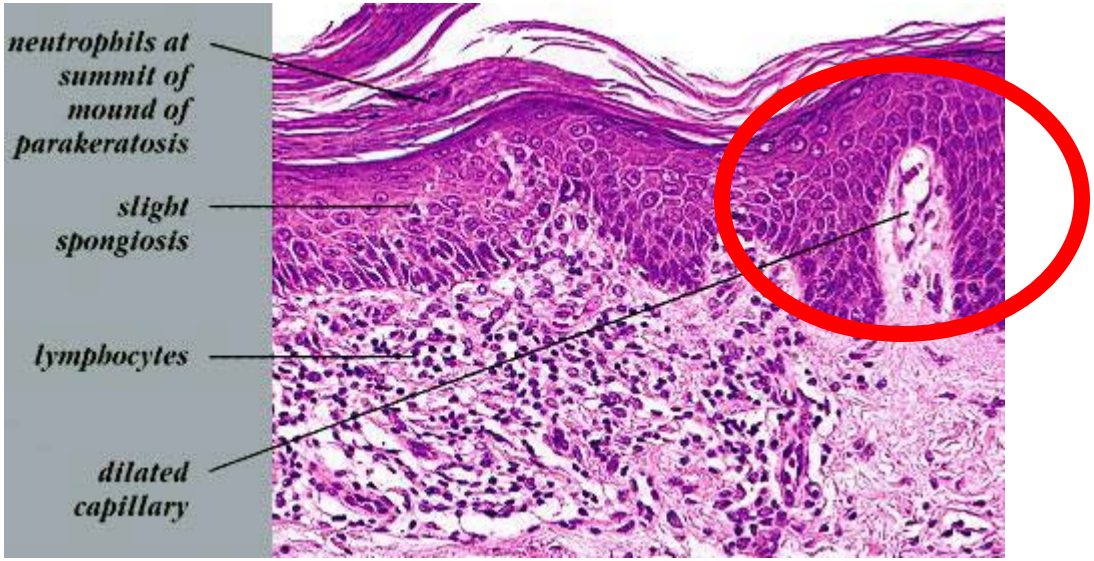
neutrophils at summit of mound of parakeratosis
slight spongiosis
lymphocytes
dilated capillary

Therapies for Psoriasis

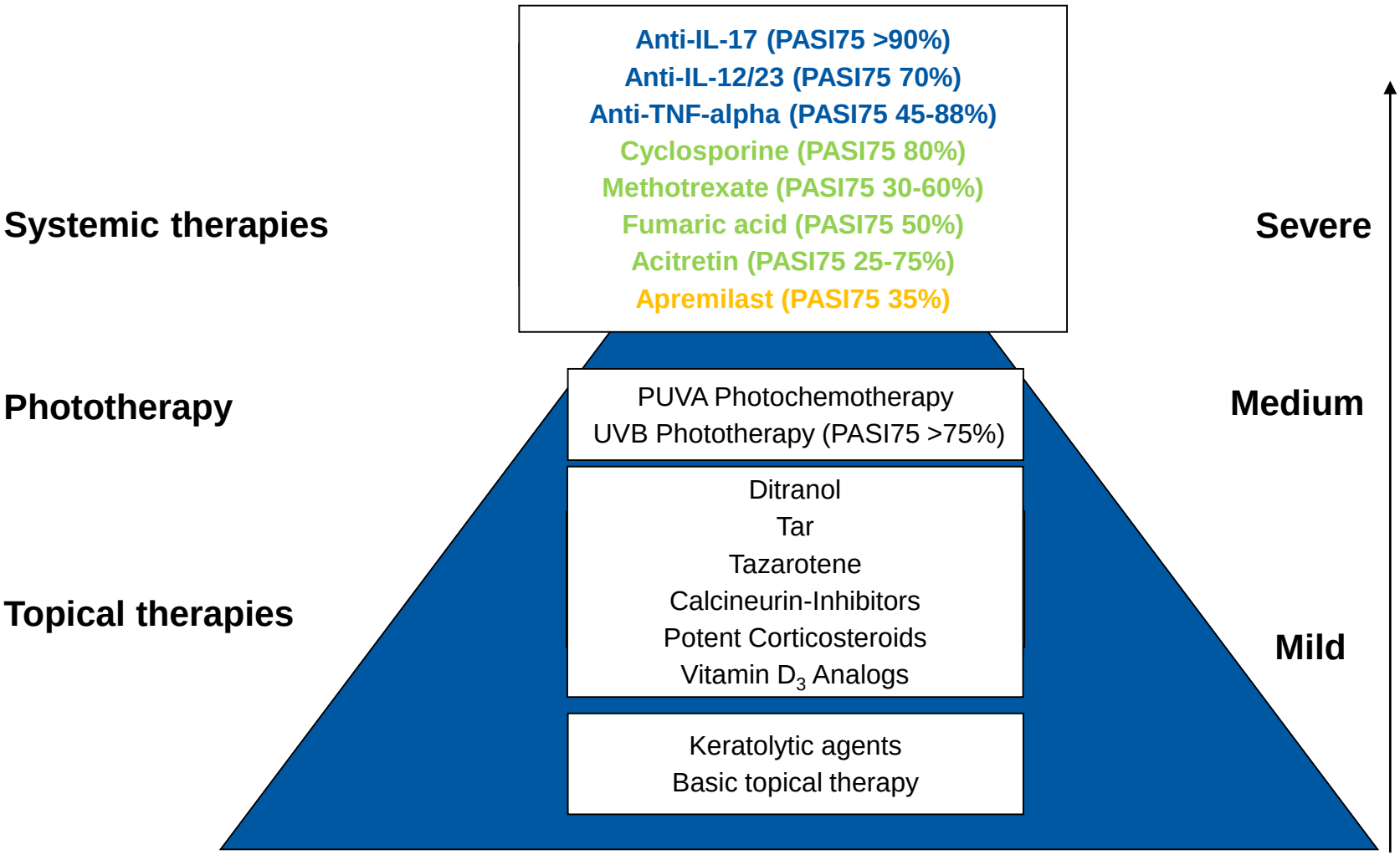

Ashcroft D.M. et al, Journal of Clinical Pharmacy and Therapeutics 2000

The algorithm we use

Topical therapy	UV-therapy	classic therapeutics	Small molecules	Biologics
		Methotrexate	Apremilast	(Infliximab) Etanercept
		Acitretin		Adalimumab
		(Fumaric acid)		Ustekinumab
		(Cyclosporine)		Secukinumab
				Ixekizumab

Methotrexat

- Nebenwirkungen
- Zytostatikum
- Spritzen
- Gelenke/ Nägel
- Dosierungen
- Erfahrung

Ciclosporin A .

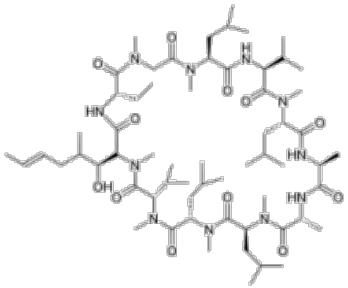

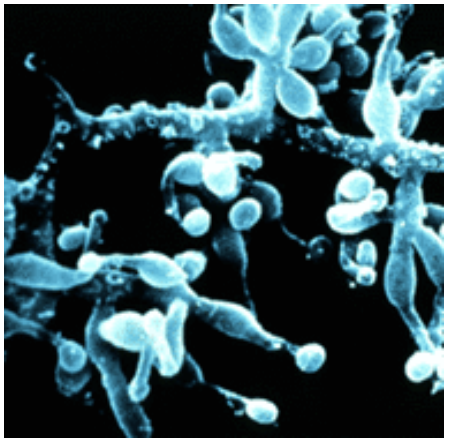

Apremilast – THE PATHOMECHANISM

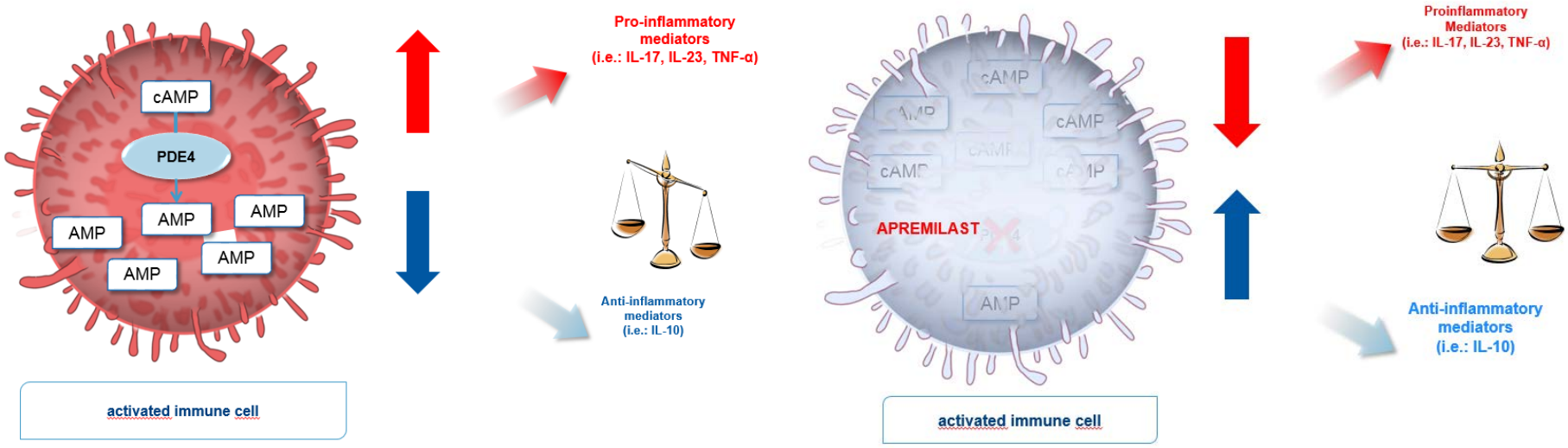

Schafer Biochem Pharm 2012, Serezani Am J Res Cell 2008

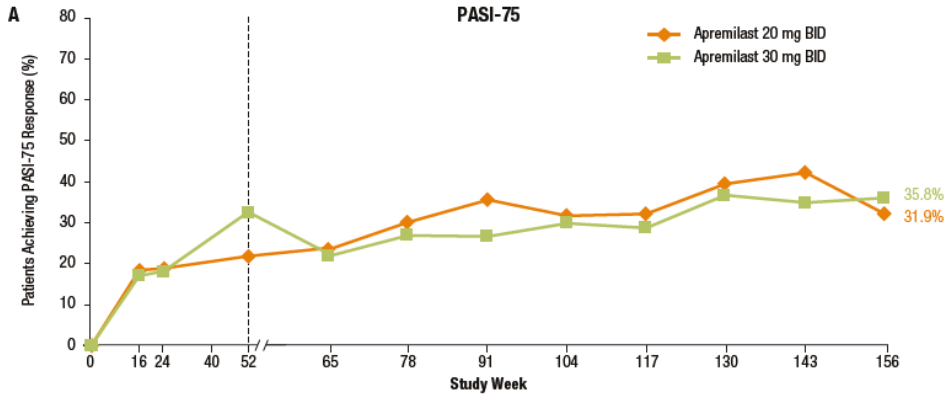

Kavanaugh A et al. Ann Rheum Dis. 2014

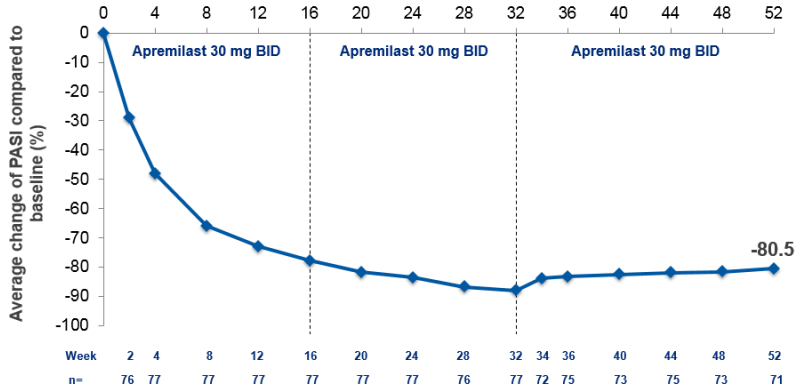

Papp K, et al. J Am Acad Dermatol. 2015

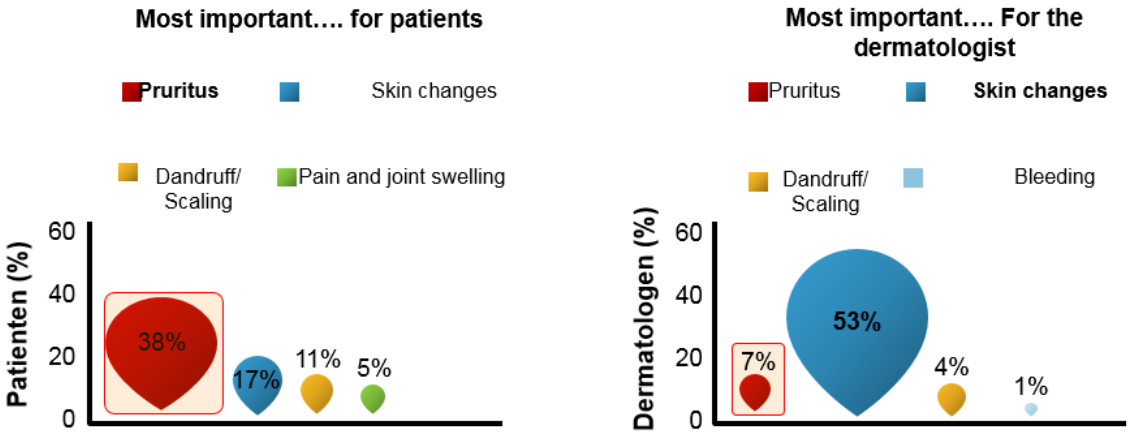

Lebwohl et al. J Am Acad Dermatol. 2014;70:871-881

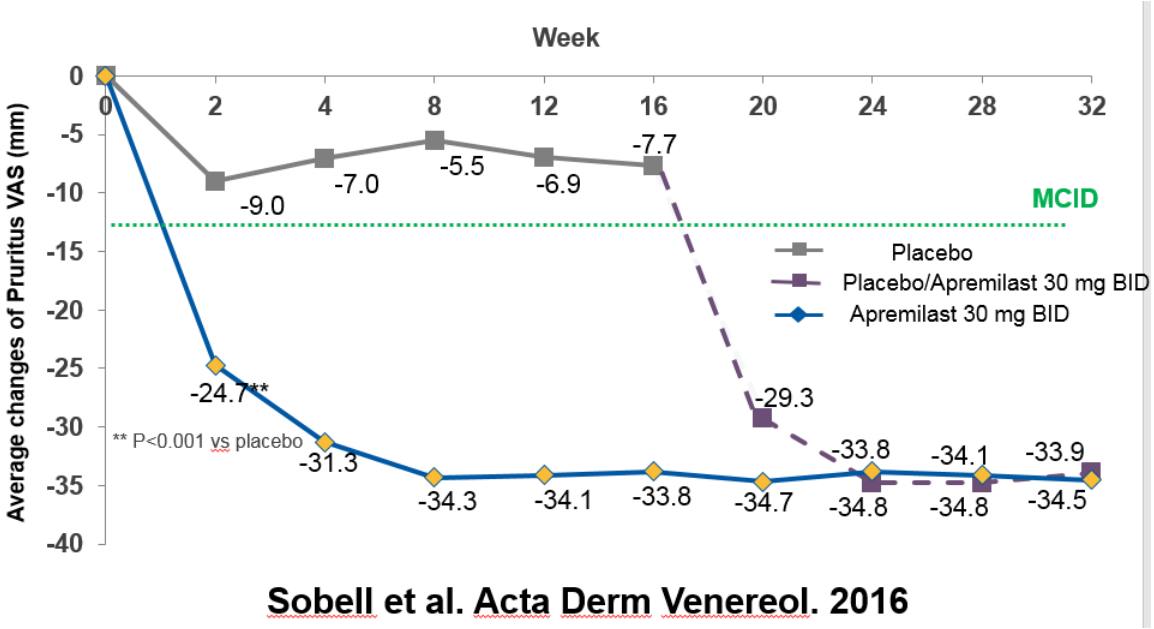

Sobell et al. Acta Derm Venereol. 2016

Apremilast

Nebenwirkungen

Keine Langzeiterfahrung

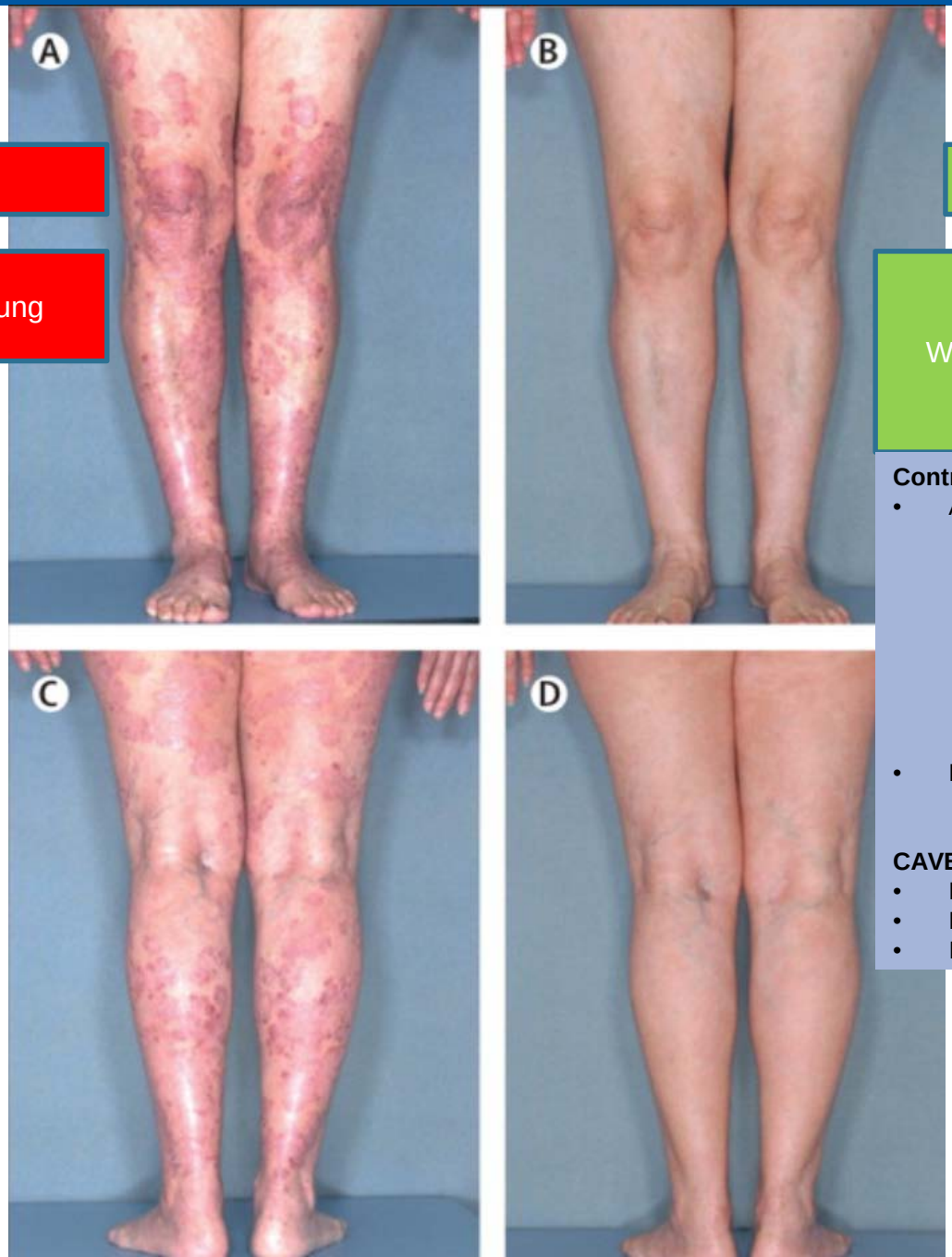

Gelenke/ Nägel

Wenige Sicherheitsabklärungen

Contraindications

- Allergies
  - Intolerance
    - Galactose-Intoleranzen
    - Lapp-LactaseIntolerance to Lactose--Mangel
    - Glucose-Galactose-Malabsorption
- Pregnancy/lactation period

CAVE:

- Renal insufficiency
- Depressions
- Infections

Screening for HBs-Ag, HBs-Ab, HBc-Ab, HCV and HIV; creatinine, β-HCG
Optional: blood count, transaminases, CRP, IFN-γ release test (tuberculosis)

Optional: blood count, CRP, AST/ALT, creatinine

UniversitätsSpital Zürich

Etanercept

Adalimumab

Infliximab (Remicade®)

Ustekinumab

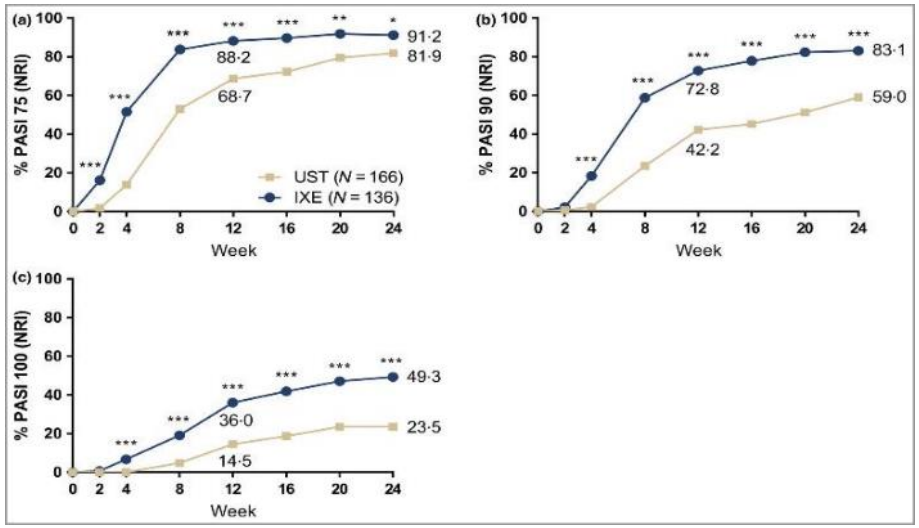

Reich et al. BJD 2017

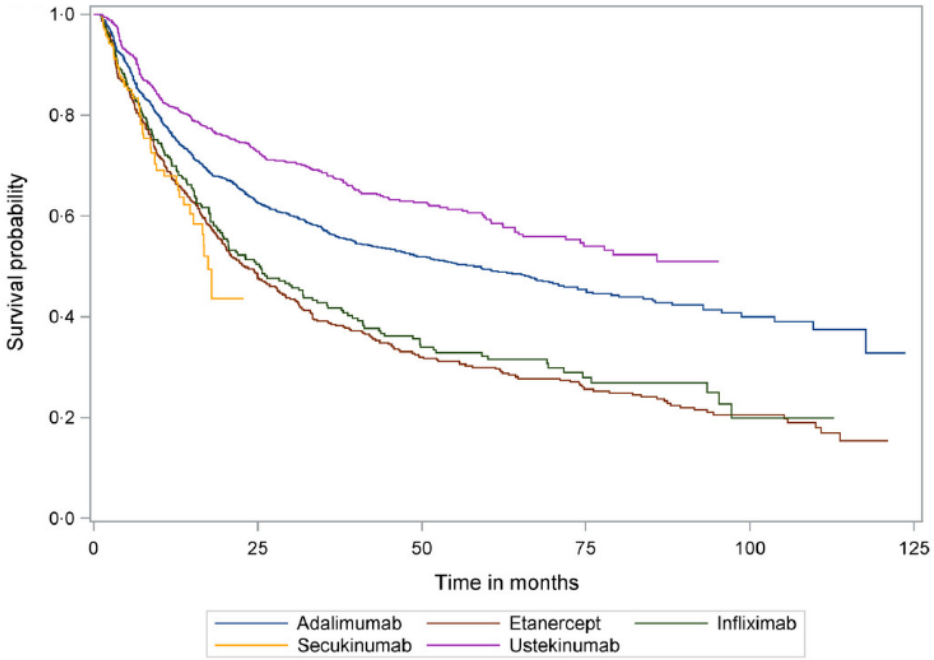

Egeberg A et al. BJD 2018

Secukinumab

JAMA Dermatol. 2017 Apr 1;153(4):336-337. doi: 10.1001/jamadermatol.2016.5059.

Secukinumab for Acrodermatitis Continua of Hallopeau.

Muggli D[1], Maul JT[1], Anzengruber F[1], Fopp MW[2], Navarini AA[1].

Ixekizumab: anti-IL-17A mAb

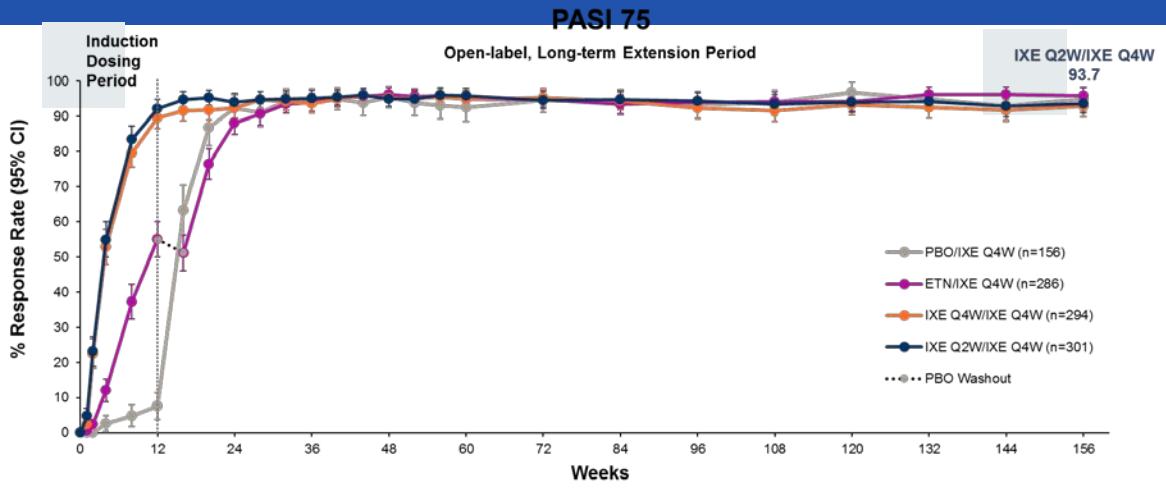

Leonardi et al. AAD 2018

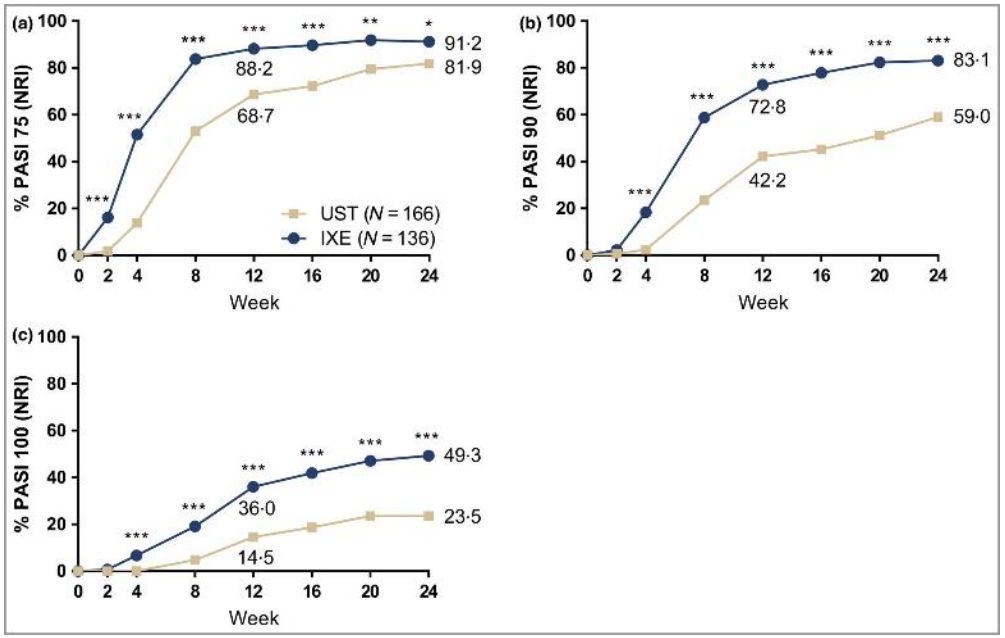

Reich et al. BJD 2017

Supplemental Table 9: *Candida* or Suspected *Candida* Infections Pooled Studies

	UNCOVER-2 and UNCOVER-3			
	PBO (N=360)	ETN (N=739)	IXE Q4W (N=729)	IXE Q2W (N=734)
Total, n (%)	2 (0.6)	5 (0.6)	4 (0.5)	12 (1.6)
Oral	0	1 (0.1)	1 (0.1)	6 (0.8)
Genital/vulvovaginal	1 (0.3)	4 (0.5)	3 (0.4)	2 (0.3)
Skin/intertrigo	1 (0.3)	0	0	2 (0.3)*
Otitis externa	0	0	0	1 (0.1)
Oesophageal	0	0	0	1 (0.1)

Leonardi et al. *NEJM* 2012, Griffiths et al. Lancet 2015

UniversitätsSpital Zürich

Risankizumab – before and after 12 weeks …

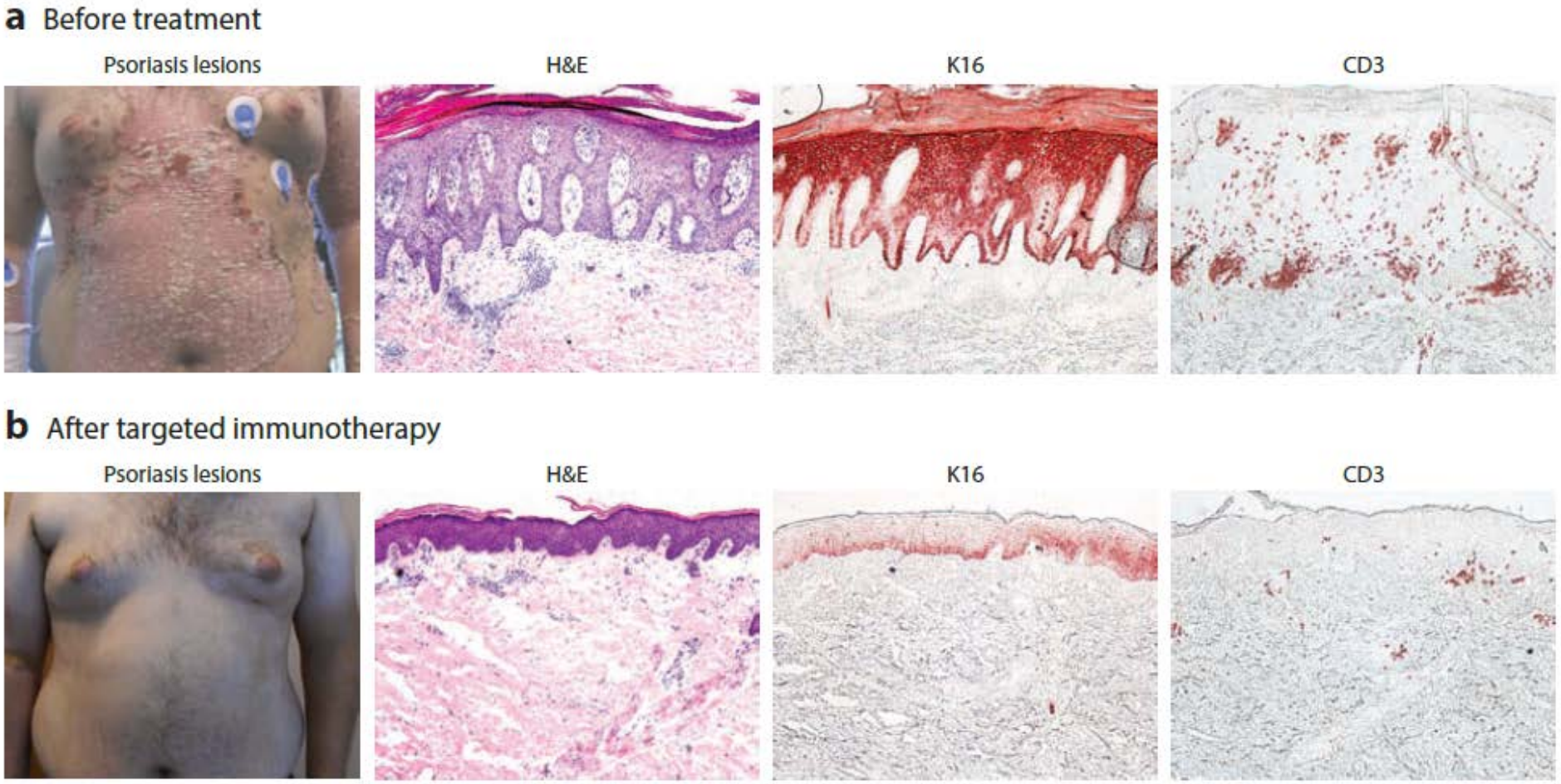

54% had PASI100, (!) 24 weeks after a single injection

Kim and Krueger, Annual review of medicine 2016

Dermatosen des Stomas- Ursachen & Behandlungsansätze

Innerhalb der ersten 30 Tage:

- Ischämie
- Retraktion
- Dehiszenz (Mukosa/Epidermis)
- Infektionen (s.u.)
- Blutung
- Fistelbildung
- Darm-Paralyse (Ileus)

Nach 30 Tagen:

- Prolapse
- Stenosenbildung
- Hernienbildung
- **Follikulitiden (peristomal)**
- **Erysipel**
- **Nekrotisierende Fasziitis**
- **Candida albicans**
- **Pyoderma gangränosum**
- **Irritative Kontaktdermatitis**
- **Allergische Kontaktdermatitis**
- Varikosis um das Stoma
- Flüssigkeitsverlust mit folglicher Dehydration und Elektrolytimbalance.
- **Postinflammatorische Hyperpigmentierungen**
- Obstipation und Diarrhö
- **Seborrhoisches Ekzem**
- **Psoriasis**
- **Neoplasien**

Peristomale Neoplasie

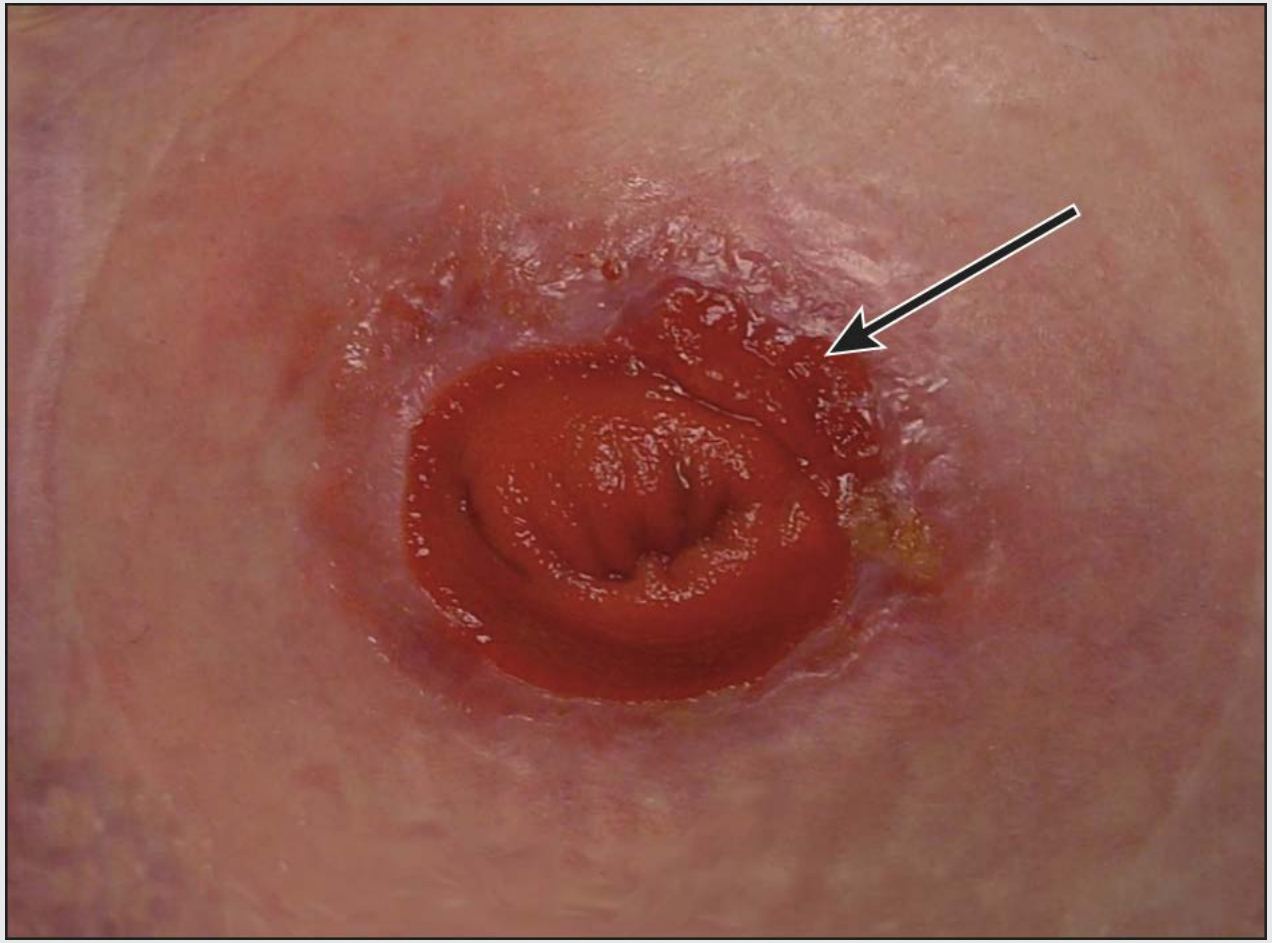

Greenberg H.L. et al. JAMA Dermatology 2006

Incidence estimation

	Incidence	Life time risk
Melanoma	30/100‘000/y	1:70
Basal cell carcinoma	200/100‘000/y	1:7
Squamous cell carcinoma	30/100‘000/y	1:20
Aktinic Keratosis	300/100‘000/y	1:3

Switzerland: on top of Europe

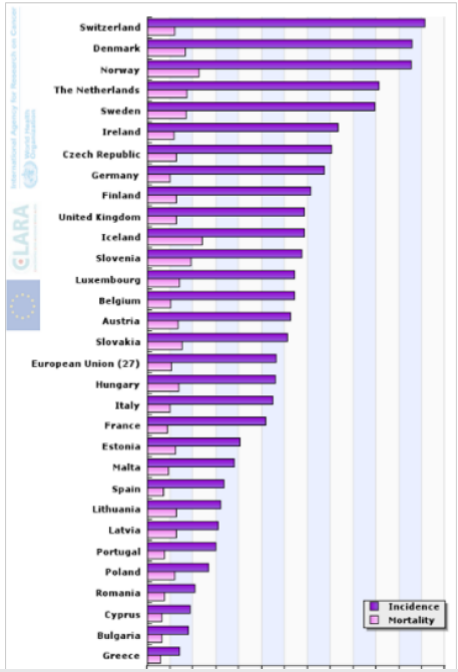

Copyright: R. Dummer

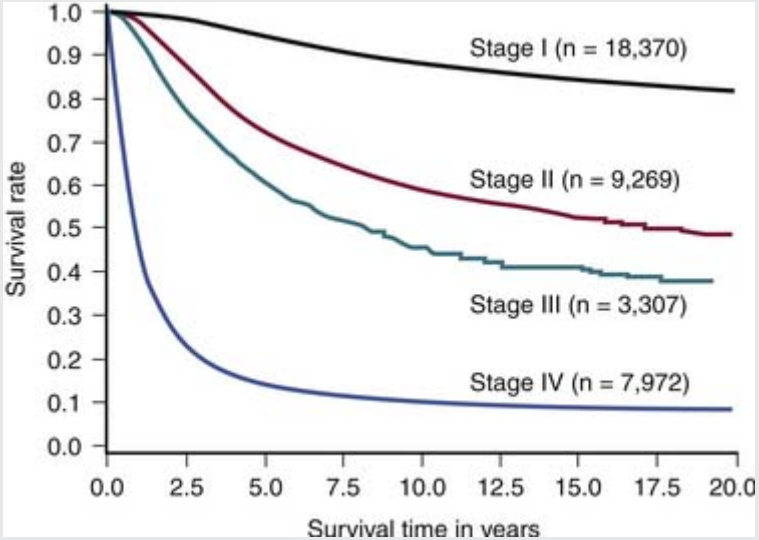
1.0
0.9
0.8
0.7
0.6
0.5
0.4
0.3
0.2
0.1
0.0
Survival rate
Stage I (n = 18,370)
Stage II (n = 9,269)
Stage III (n = 3,307)
Stage IV (n = 7,972)
0.0
2.5
5.0
7.5
10.0
12.5
15.0
17.5
20.0
Survival time in years

Dermatosen des Stomas- Ursachen & Behandlungsansätze

Innerhalb der ersten 30 Tage:

- Ischämie
- Retraktion
- Dehiszenz (Mukosa/Epidermis)
- Infektionen (s.u.)
- Blutung
- Fistelbildung
- Darm-Paralyse (Ileus)

Nach 30 Tagen:

- Prolapse
- Stenosenbildung
- Hernienbildung
- **Follikulitiden (peristomal)**
- **Erysipel**
- **Nekrotisierende Fasziitis**
- **Candida albicans**
- **Pyoderma gangränosum**
- **Irritative Kontaktdermatitis**
- **Allergische Kontaktdermatitis**
- Varikosis um das Stoma
- Flüssigkeitsverlust mit folglicher Dehydration und Elektrolytimbalance.
- **Postinflammatorische Hyperpigmentierungen**
- Obstipation und Diarrhö
- **Seborrhoisches Ekzem**
- **Psoriasis**
- **Neoplasien**

Granulome

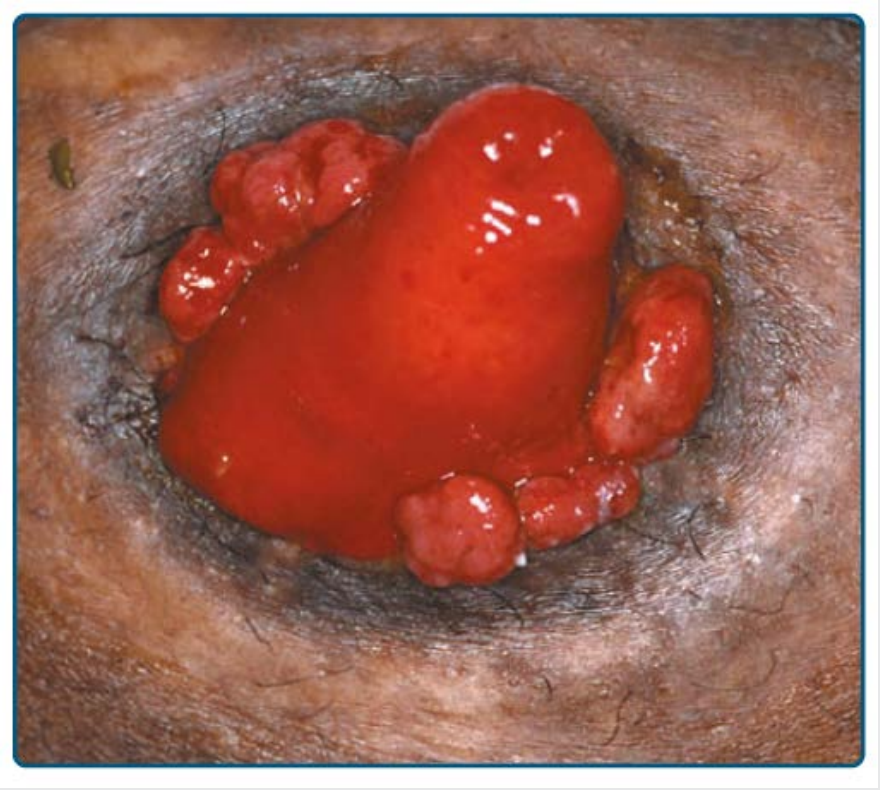

Fitzpatrick's dermatology in general medicine. (2008). 8th ed. New York: McGraw-Hill

Granulomatöse Erkrankungen

Fig 94.10 Foreign body reactions to polyamide synthetic "hair" implantation. In addition to multiple perifollicular granulomas, there is evidence of chronic folliculitis. *Courtesy, Marwa Abdallah, MD.*

Fig. 94.6 Granulomatous reaction to the red (cinnabar) portions of a tattoo. Over the past several years, cinnabar (mercuric sulfide) has been gradually replaced by cadmium selenide (cadmium red), ferric hydrate (sienna) and organic compounds. *Courtesy, Ronald P Rapini, MD.*

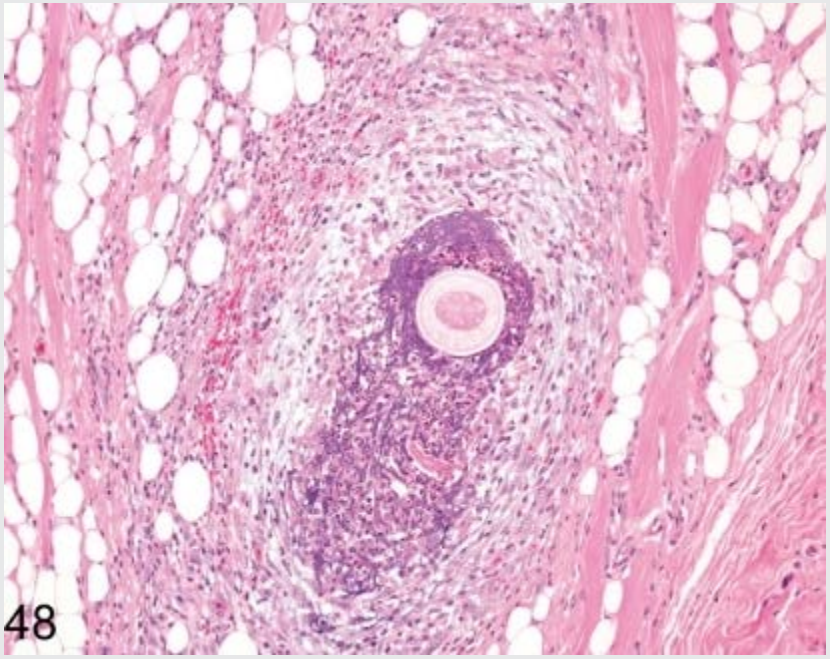
48

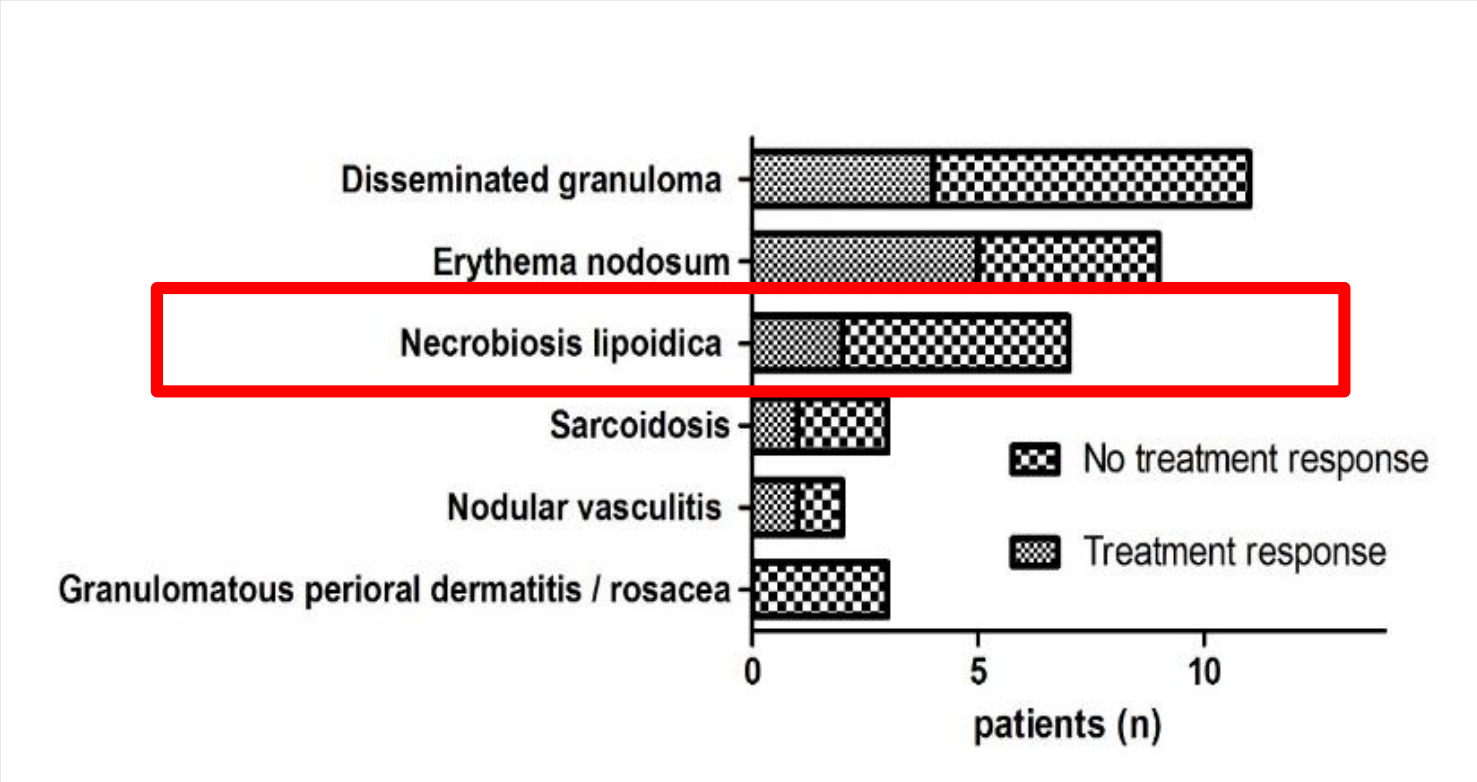

Anzengruber F, Dummer R, unpublished

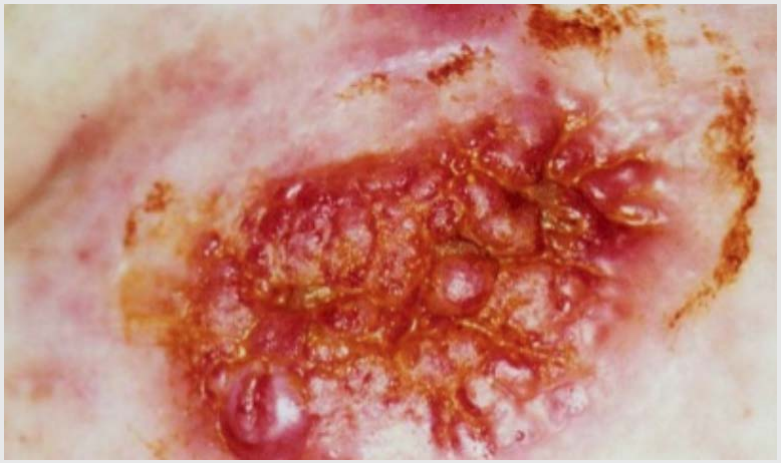

SKIN FINDINGS IN CROHN'S DISEASE AND ULCERATIVE COLITIS

- Erythema nodosum – often reflective of active bowel disease
- Urticaria
- Cutaneous small vessel vasculitis
- Cutaneous polyarteritis nodosa
- "Pustular" vasculitis or bowel-associated dermatosis–arthritis syndrome-like lesions
- Pyoderma gangrenosum – primarily the classic (typical) ulcerative form (Fig. 53.26) or peristomal lesions (Fig. 53.27); a vegetative pustular variant (pyoderma vegetans) occasionally occurs. These lesions may or may not reflect activity of the bowel disease
- Other neutrophilic dermatoses, ranging from acneiform lesions to Sweet's syndrome to panniculitis
- Oral lesions
  - Granulomatous infiltrates (with Crohn's disease only)
  - Aphthosis
  - Angular cheilitis
  - Pyostomatitis vegetans (mucosal variant of pyoderma gangrenosum)
- Contiguous (anogenital) and "metastatic" Crohn's disease (Fig. 53.28)
- Fistulae (perianal and abdominal)
- Acquired acrodermatitis enteropathica-like lesions (patients with zinc deficiency and/or essential fatty acid deficiency)
- Epidermolysis bullosa acquisita
- Psoriasis

Table 53.9 Skin findings in Crohn's disease and ulcerative colitis.

Bolognia, J. L. et al. (2012). *Dermatology, rd edition*. London: Elsevier.

UNUSUAL CLINICAL VARIANTS OF BULLOUS PEMPHIGOID	
Dyshidrosiform pemphigoid – palmoplantar vesicles and bullae (Fig. 30.5A,B)	
Pemphigoid vegetans – intertriginous vegetating plaques (Fig. 30.5C)	
Pemphigoid nodularis – prurigo nodularis-like lesions	
Vesicular pemphigoid – dermatitis herpetiformis-like presentation with small grouped vesicles	
Large erosive TEN-like lesions (Fig. 30.5D)	
Papular pemphigoid	
Eczematous pemphigoid (Fig. 30.4)	
Erythrodermic pemphigoid	
Lichen planus pemphigoides (see Ch. 11)	
Localized lesions:	
– pretibial	– distal end of amputated limb*
– vulvar	– paralyzed limb
– peristomal	– sites of radiotherapy†
– umbilical	– Brunsting–Perry form‡
*Also referred to as "stump" pemphigoid.	
†Radiotherapy can also provoke generalized form of pemphigoid.	
‡Also variant of mucous membrane (cicatricial) pemphigoid.	

Table 30.2 Unusual clinical variants of bullous pemphigoid.

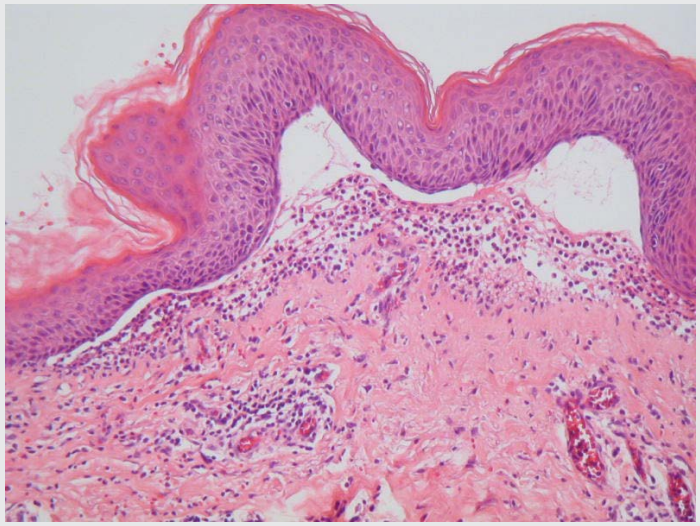

Bolognia, J. L. et al. (2012). *Dermatology, rd edition*. London: Elsevier.

Dermatologische Tipps

Pyoderma gangränosum ist:

A. Eine infektiöse Erkrankung

B. Eine neutrophile Ekrankung

C. Hieran sterben Leute

D. unheilbar.

Es gibt insgesamt wieviel Steroidklassen

A. 1

B. 2

C. 3

D. 4

Die häufigsten peristomalen Veränderungen werden welcher Diagnose zugeordnet

A. Irritativ toxischen Dermatitis (Ekzenm)

B. Kontaktekzem

C. Follikulitis

D. Malignen Melanom

E. Pyoderma gangraenosum

Welche Aussage ist richtig:

A. Ein Erysipel wird durch Herpesviren ausgelöst.

B. Der Entzündungsmittelpunkt einer Follikulitis ist die Talgdrüse.

C. Eine Biopsie einer peristomalen Hautveränderungen bringt oftmals nur die richtige Diagnose, wenn der Kliniker die richtigen Differentialdiagnosen nennt.

D. Granulome kommen im Peristomalbereich nie vor.

Acknowledgement

University Hospital Zurich

Alexander Navarini

Lars French

Reinhard Dummer

Thomas Kündig

Emanuella Guenova

Julia-Tatjana Maul

Karolina Papageorgiou

Ajsa Schenkel

Fayez Alotaibi

swiss4ward
We believe in power of innovation

Vahid Djamei

ETH zürich

Martin Oswald

HARVARD MEDICAL SCHOOL

Michael Hamblin

Lucas de Freitas

CVderm
Competenzzentrum Versorgungsforschung in der Dermatologie

Matthias Augustin

Christina Sorbe

UniversitätsSpital Zürich