Nome / Paziente:

Apparato urinario e nervi

Anatomia maschile

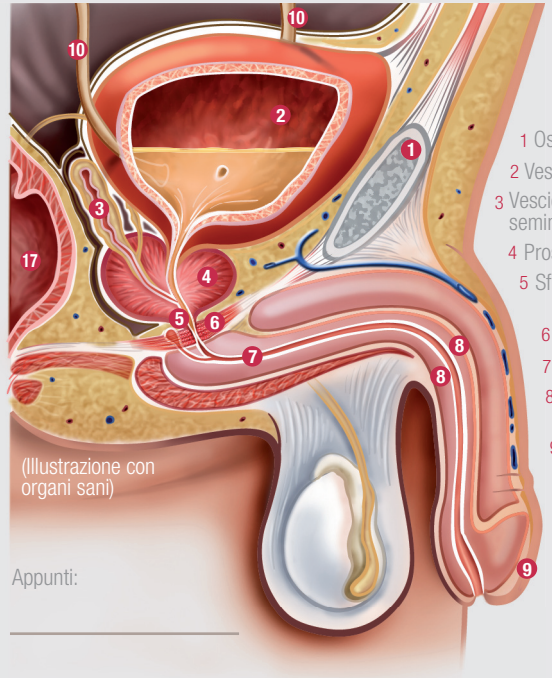

1 Osso pubico
2 Vescica
3 Vescicola seminale
4 Prostata
5 Sfintere interno
6 Sfintere esterno
7 Uretra
8 Corpo cavernoso
9 Pene

Appunti:

Rene sano con papille sottili

Collegamenti dei reni alla vescica e allo sfintere

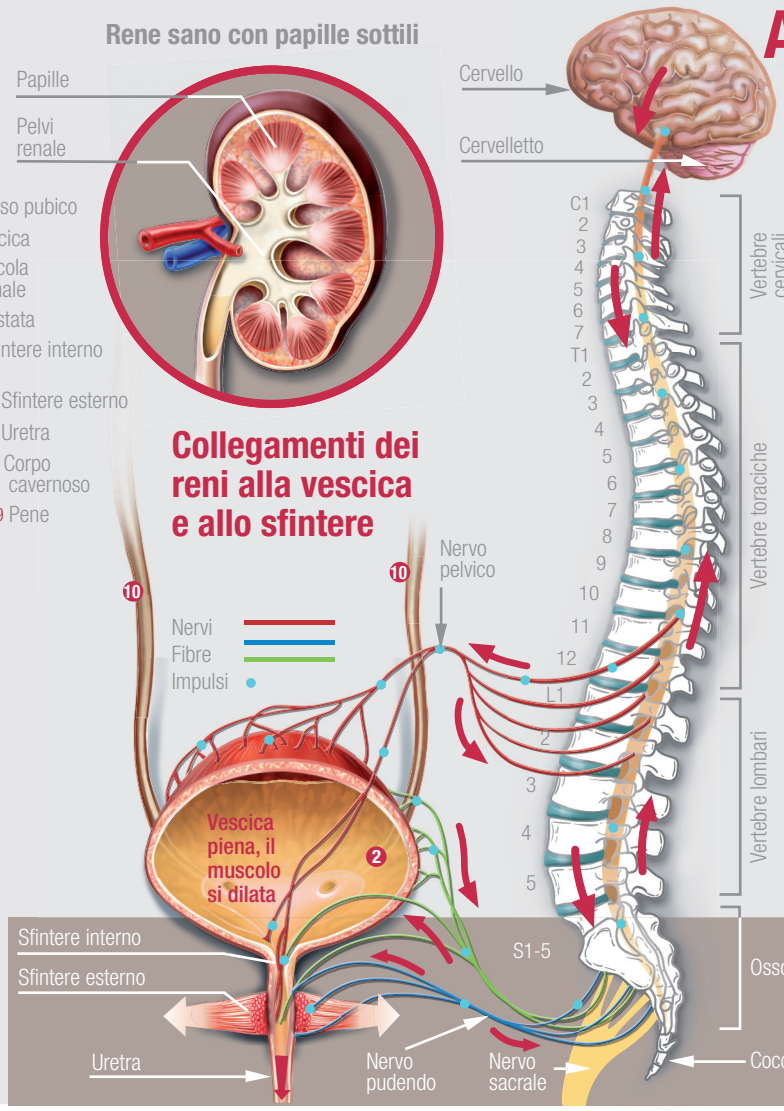

Anatomia femminile

(Illustrazione con vescica neurogena)

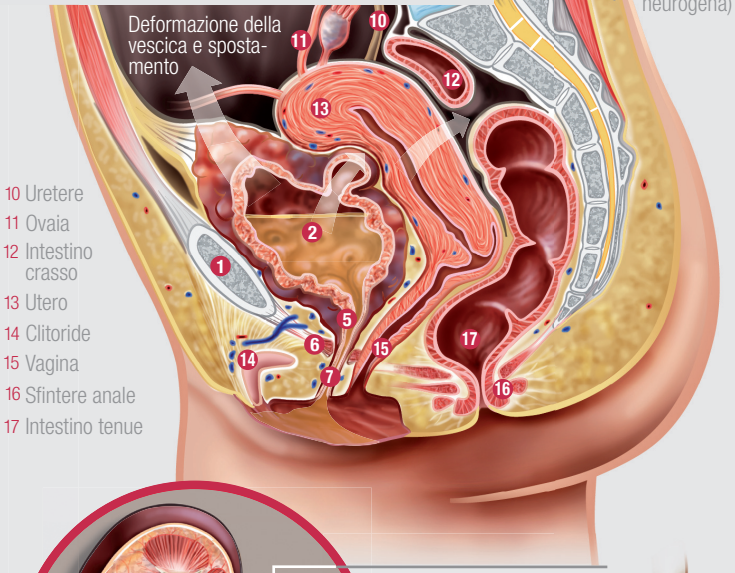

10 Uretere
11 Ovaia
12 Intestino crasso
13 Utero
14 Clitoride
15 Vagina
16 Sfintere anale
17 Intestino tenue

Reni con pelvi renale ostruita

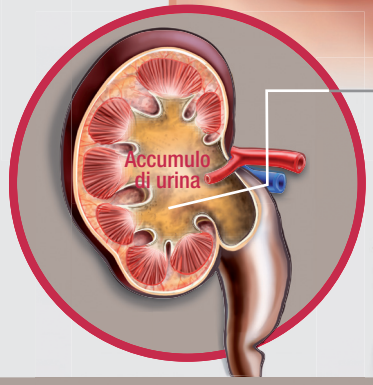

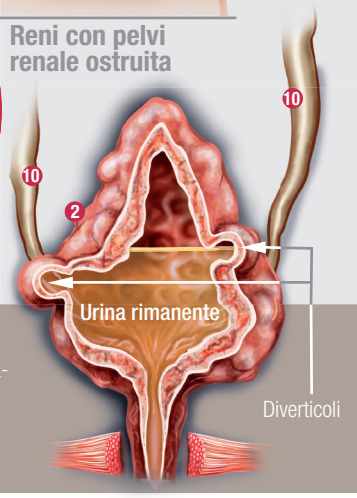

Vescica neurogena: a causa di una trasmissione degli impulsi disturbata o interrotta dal cervello e dal midollo spinale alla vescica e al suo sfintere, possono sopraggiungere una deformazione della vescica, accumulo di urina, ostruzione delle vie urinarie, danneggiamento dei reni e incontinenza.

Entwurf & Illustration: Atelier M.Wieczorek

Hollister

Continence Care
People First

LI2280/09.2017